Am J Surg Pathol Volume 42, Number 5, May 2018

Comprehensive Assessment of PD-L1 Staining Heterogeneity in Pulmonary Adenocarcinomas Using Tissue Microarrays

Impact of the Architecture Pattern and the Number of Cores

汇报人：黎郁平
指导老师：李擒龙

关键词:

- 肺腺癌
- PD-L1
- 染色异质性

背景：

- 绝大多数肺癌患者发现时已处于中晚期，平均生存期12.9个月，3年、5年生存率较低，分别为19%及11%。
- 肺癌目前治疗方式主要包括手术治疗、化疗、放疗及靶向治疗。手术治疗仍然是可能治愈患者的唯一治疗方式，然而许多肺癌患者发现时往往已经丧失了手术的机会。
- 近年来肿瘤的免疫治疗成为继分子靶向治疗之后的新热点，其中以PD-1及其配体PD-L1为靶点的免疫治疗药物在临床药物试验中显示出了较好的疗效和耐受性，给众多晚期肺癌患者带来了新的希望。

PD-1/PD-L1

- 程序性死亡分子PD-1及其配体/PD-L1：是一对负性免疫共刺激分子
- PD-1主要表达于活化的T淋巴细胞、B淋巴细胞和巨噬细胞表面。正常情况下，组织细胞表面的PD-L1与淋巴细胞表面的PD-1结合后，可抑制淋巴细胞功能，诱导活化的淋巴细胞凋亡，从而在自身免疫耐受及防止自身免疫性疾病中发挥重要作用。

PD-L1

- 多种肿瘤细胞表面也表达PD-L1,可与肿瘤浸润淋巴细胞表面的PD-1分子结合，抑制CD4+和CD8+ T淋巴细胞的功能及细胞分子的释放，并诱导淋巴细胞凋亡，从而抵抗淋巴细胞的杀伤作用，最终导致肿瘤发生免疫逃逸。
- 针对PD-L1的单克隆抗体可发挥中和作用，避免细胞毒T细胞失活，从而促进细胞介导的对癌细胞的免疫攻击，这种癌症的治疗方法称为免疫疗法。

- 需要注意的是，针对PD-L1免疫检查点的免疫疗法，临床反应与活检肿瘤细胞通过免疫组化检测PD-L1的表达并不完全相关。一些PD-L1阳性的肿瘤没有反应，约10%的PD-L1阴性肿瘤有临床反应。这也就体现了肿瘤的异质性。
- 针对这种活检小组织可能产生假阴性结果，本研究旨在通过对同一肿瘤进行多点测试来量化肺腺癌中PD-L1染色的异质性，并使用临床相关的PD-L1阳性阈值来评估潜在的患者错误分类数量。另外还将评估如何通过增加活检数量来帮助准确评估患者的PD-L1状态。最后，由于腺癌通常表现出组织学结构模式的混合，作者研究了PD-L1表达与肿瘤结构之间的关系。

材料和方法

- 研究对象包括2003年至2012年期间在IUCPQ（魁北克心血管病学和胸部外科学院）接受肺癌手术切除的患者。
- 病理学家（P.J）回顾了每一例手术标本的HE组织学表现，并确定了其中5个具有代表性的区域（实性、乳头、微乳头、腺泡、鳞屑）。
- 每个蜡块中用组织阵列仪在先前确定的相应区域中穿出直径为1mm的组织条来制备微阵列TMA。
- 制备好的TMA进行HE和PD-L1染色，在×20倍镜下扫描获得数字图像后进行评估。

材料和方法

- 每个病人至少要有3个组织孔，并且每个组织孔肿瘤细胞不少于100个才能被纳入研究组。
- PD-L1的表达采用5%的增量在0%-100%的范围内评估染色肿瘤细胞的百分比，同时包括1%的阈值。
- 采用3个PD-L1染色的阳性阈值，分别为1%、10%、50%的肿瘤细胞阳性
- 染色异质性定义为每个病例PD-L1染色至少有1个阳性孔和1个阴性孔

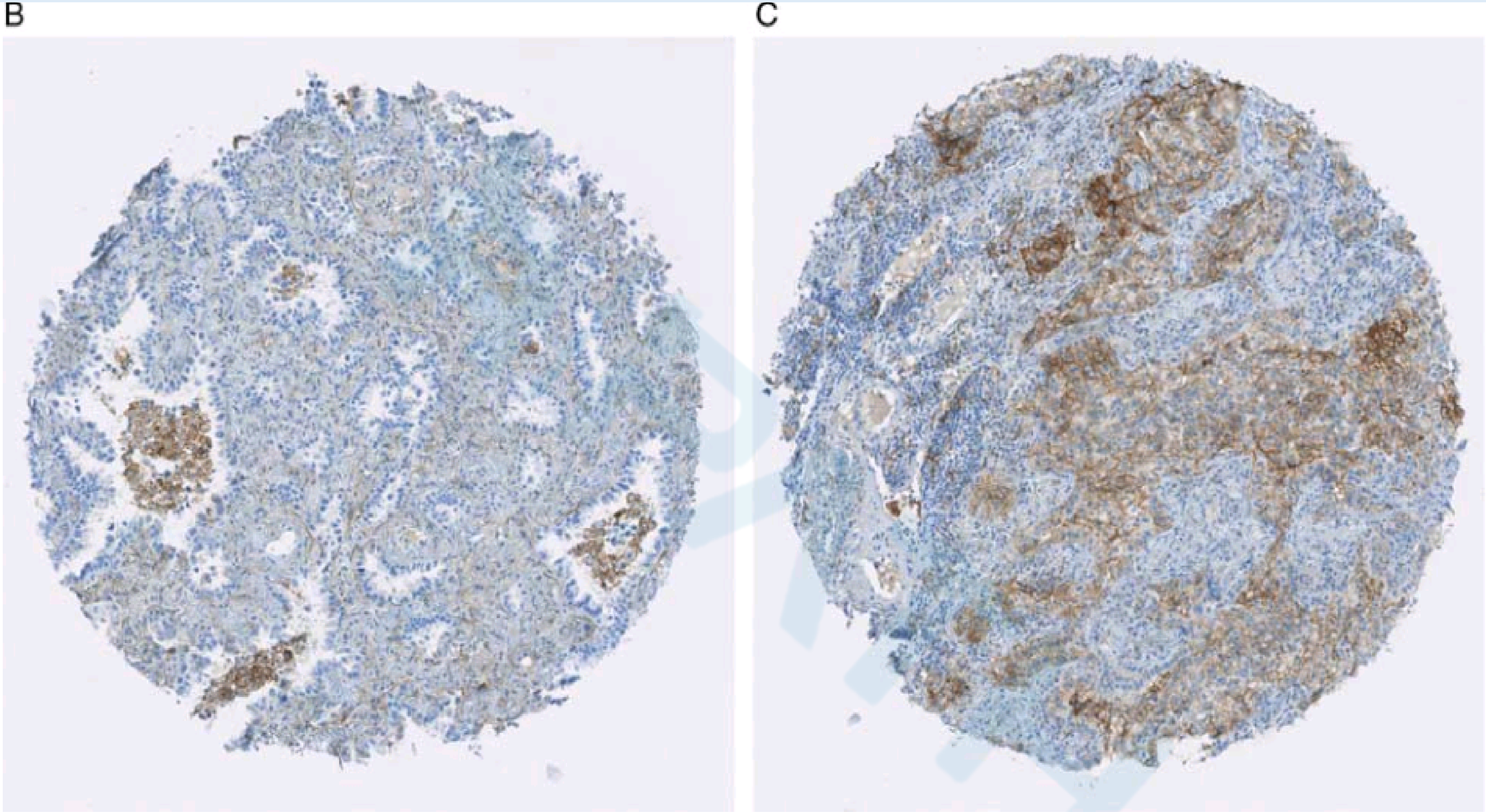

FIGURE 1. A, Representative example of a whole-slide section harboring PD-L1 staining heterogeneity (E1L3N; Cell Signaling Technology) with zooms on a lepidic (upper right insert, no staining), acinar (bottom middle insert, moderate staining), and solid patterns (upper left insert, strong staining). B, Corresponding core with acinar pattern and absence of staining from the same patient. C, Corresponding core with solid pattern and staining in 100% tumor cells from the same patient.

结果

- 作者对269名患者进行评估，其中28人未达到（每个病人至少要有3个孔，并且每个孔肿瘤细胞不少于100个）要求而被排除，最终纳入研究的共有241人、950个组织孔。

不同阳性阈值下950个组织孔PD-L1染色结果分布

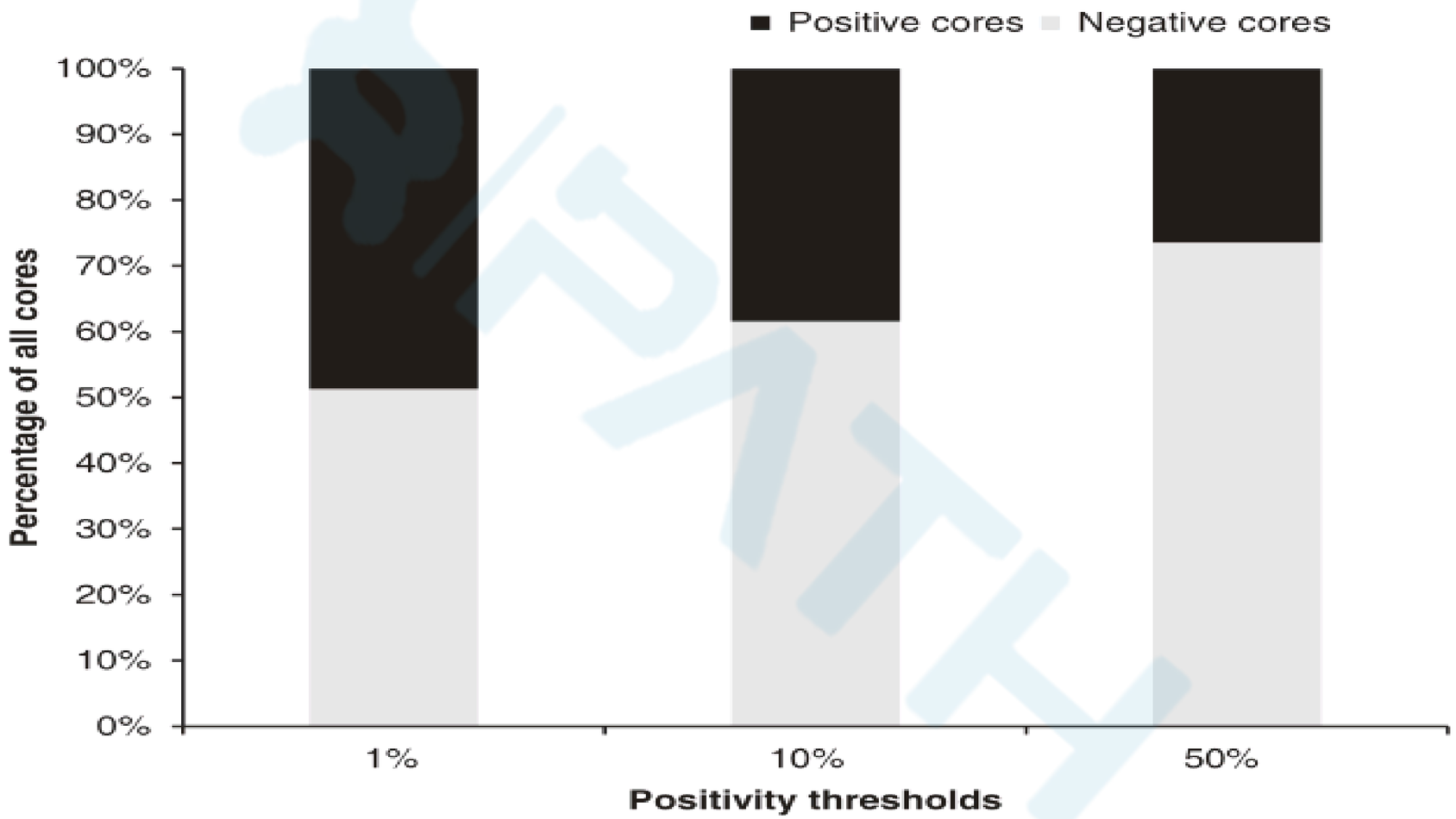

FIGURE 2. Distribution of all individual cores according to PD-L1 status at each positivity threshold.

不同阳性阈值下241位患者PD-L1染色结果分布

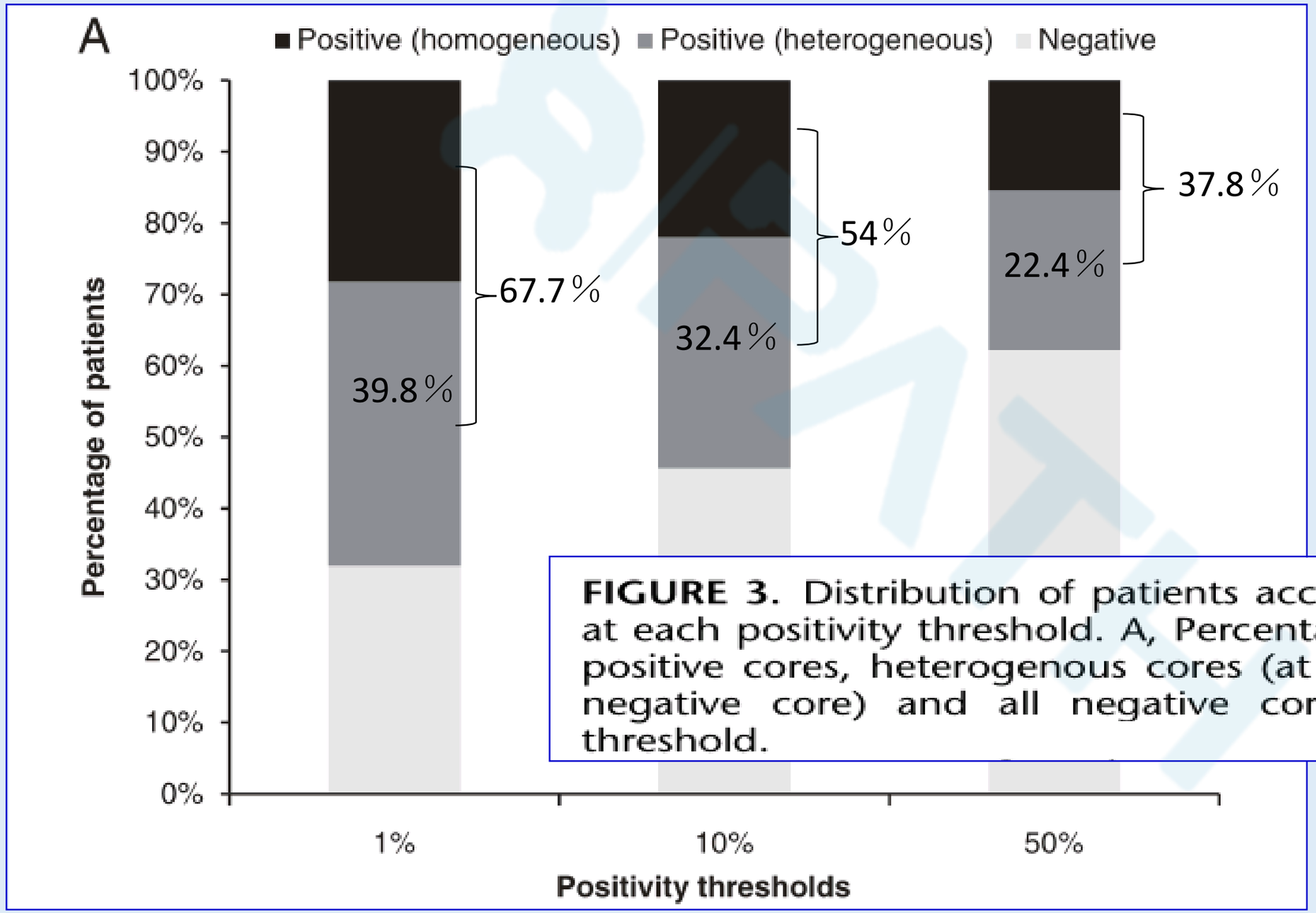

FIGURE 3. Distribution of patients according to PD-L1 status at each positivity threshold. A, Percentage of patients with all positive cores, heterogenous cores (at least 1 positive and 1 negative core) and all negative cores, at each positivity threshold.

不同阳性阈值下241位患者PD-L1染色结果分布

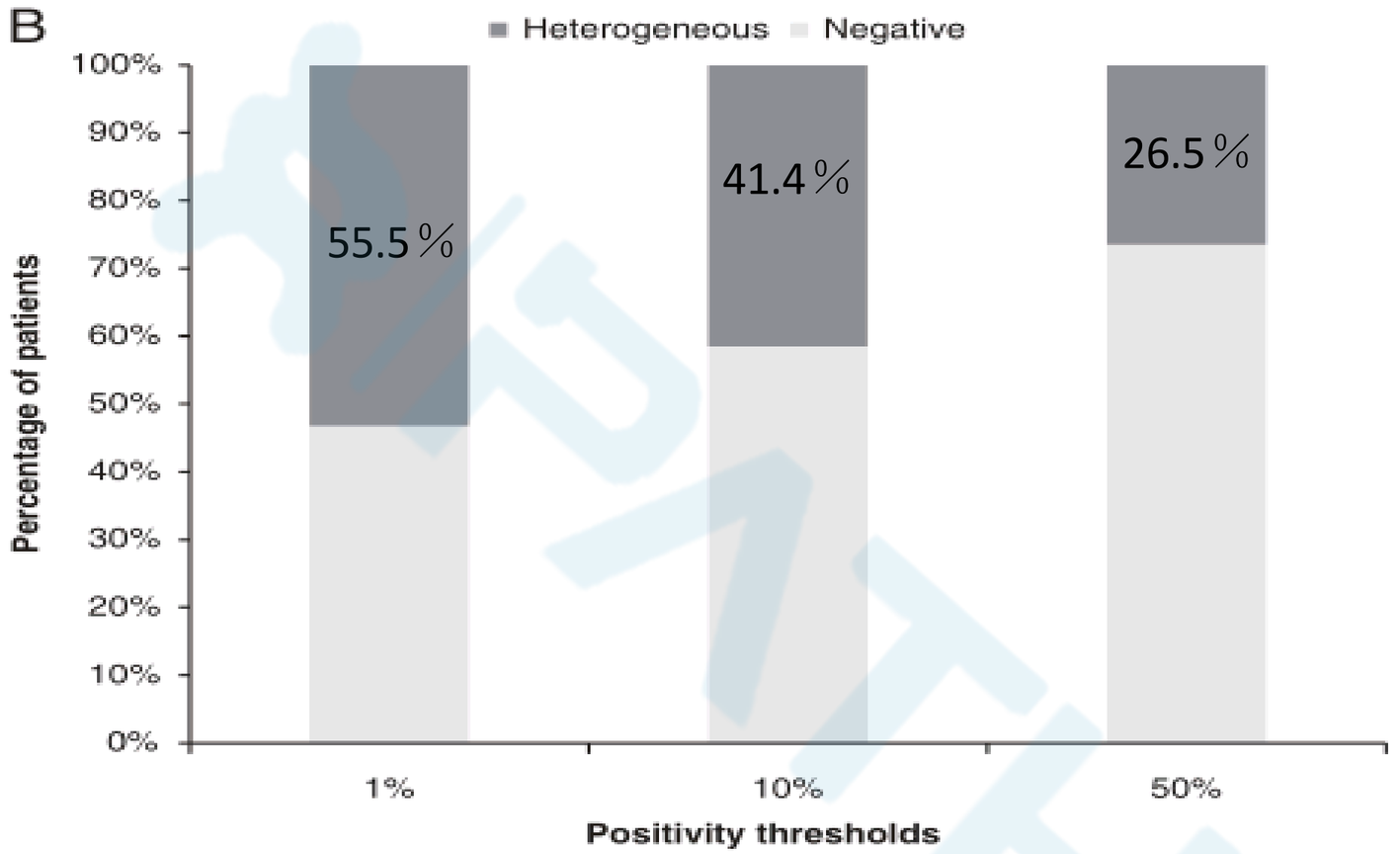

FIGURE 3. Distribution of patients according to PD-L1 status at each positivity threshold. A, Percentage of patients with all positive cores, heterogenous cores (at least 1 positive and 1 negative core) and all negative cores, at each positivity threshold. B, Percentage of patients with heterogenous PD-L1 staining among all patients with at least 1 negative core, at each positivity threshold.

根据可用组织孔数量计算PD-L1染色异质性

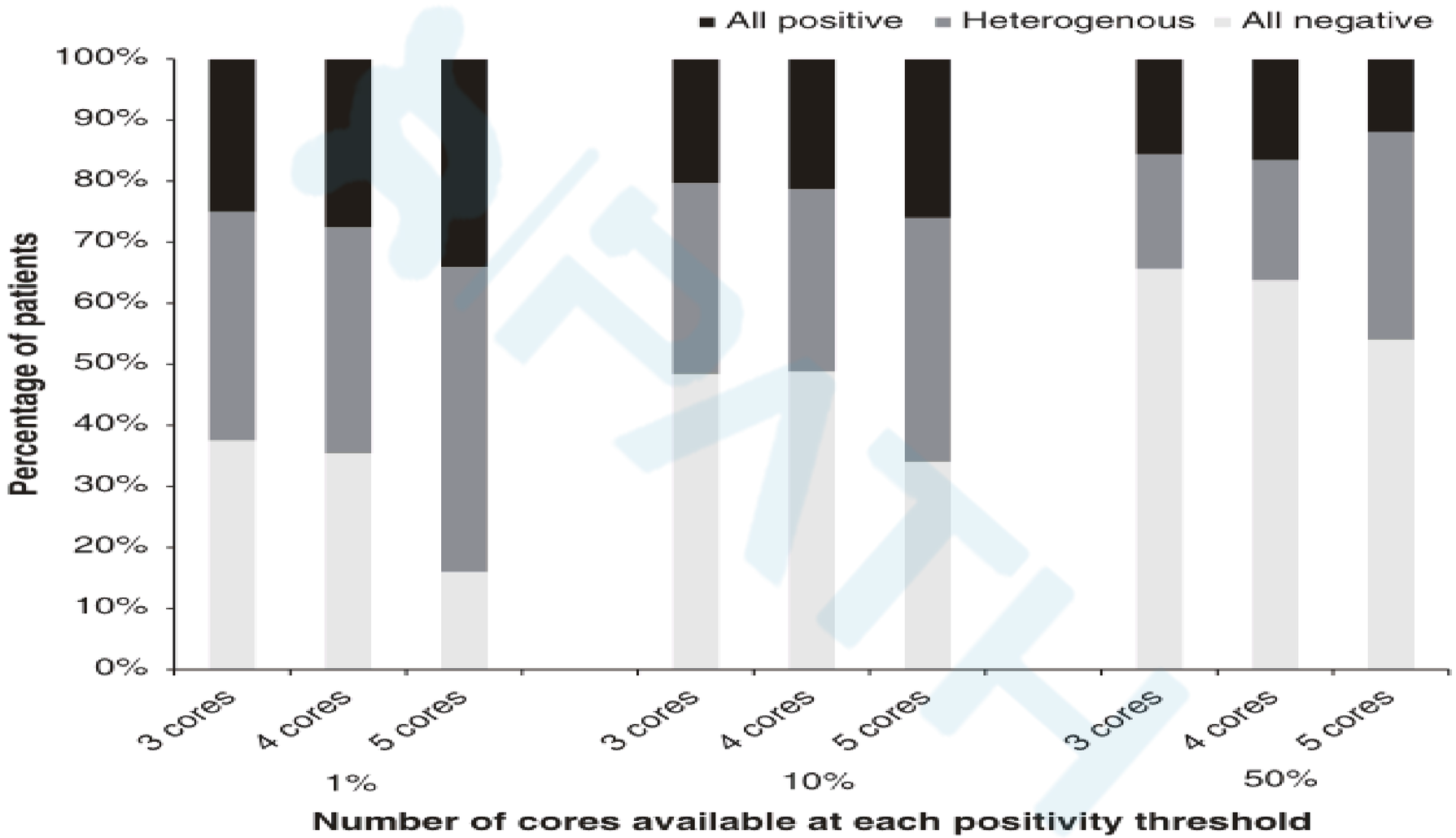

FIGURE 4. PD-L1 staining status according to the number of cores available at each positivity threshold.

肺腺癌的组织学类型分布

在我们的队列中，组织孔中发现的最常见的组织学类型为实性(38.2%)和腺泡型(34.6%)，其次是乳头状(11.5%)、微乳头(8.4%)、鳞屑型(7.4%)。绝大多数(54.8%)的肿瘤至少有2种类型混合。腺泡型与实性混合是最常见的组合，在所有患者中占19.5%。

肺腺癌PD-L1染色与组织学类型

- 为了研究PD-L1表达水平不同是否与组织学类型有关，我们评估了在肺腺癌中发现的5种常见组织学结构中PD-L1阳性肿瘤细胞的百分比。
- 首先计算出了具有相同组织学类型的所有孔中肿瘤细胞的PD-L1染色平均百分比：实性(47.2%)、微乳头(24.2%)、腺泡(14.1%)、鳞屑(6.4%)、乳头(3.4%)。
- 然后在1%、10%、50%不同阈值下，计算阳性孔数量比例。

TABLE 2. Number of Positive Cores per Histologic Pattern According to Positivity Thresholds

	n (%)		
Histologic Pattern	**1%**	**10%**	**50%**
Lepidic (N = 70)	11 (15.7)	6 (8.6)	5 (7.1)
Acinary (N = 328)	123 (37.5)	85 (25.9)	43 (13.1)
Papillary (N = 109)	16 (14.7)	12 (11.0)	3 (2.8)
Micropapillary (N = 80)	43 (53.8)	35 (43.8)	18 (22.5)
Solid (N = 361)	270 (74.8)	227 (62.9)	182 (50.4)
Total	463	365	251

然后，我们调查了同一肿瘤内PDL-1表达的多样性及其与结构模式的关联，以验证PD-L1与腺癌组织学类型之间的关联，也许有助于挑选出一些阴性结果的患者，使得他们可从另一次活检获益。为此，我们考虑了具有低PD-L1染色（鳞屑状、腺泡状和乳头状）的3种模式，并评估了它们与同一肿瘤内高PD-L1染色结构模式（微乳头状和实性）的关联。鳞屑状，腺泡状和乳头状模式与较高的PD-L1染色模式的关联分别为37.1％，52.7％和48.5％。

- 为了确定肿瘤内异质性是否与组织学类型相关，作者评估了单一组织学类型肿瘤的染色情况，发现单纯腺泡、乳头状、微乳头状和实性形态的肿瘤也表现出0%-50%的染色异质性，因此这些结果提示PD-L1染色的异质性与组织学类型不完全相关。

讨论：

- 在本研究中，我们根据肿瘤中的不同结构模式对不同区域进行取样，对相同肿瘤内的肺腺癌中表达PD-L1的异质性进行了量化。由于大多数患者在初次诊断时处于疾病晚期，唯一可用于生物标志物评估的标本通常是活检标本。因此，我们希望进一步探索小样本预测真实的PD-L1状态的能力。
- 我们发现，根据所使用的阳性阈值，可将37.8%至67.7 %（分别为50％至1％阈值）的患者视为PD-L1阳性。这与先前NSCLC临床试验中报告的阳性率一致。22.4％至39.8％（分别为50％至1％阈值）的患者具有PD-L1染色的异质性。这种异质性染色突出了这样的事实，即小活检的阴性结果可能是采样效应所致。

- 通过观察至少有一个阴性孔的患者组，具有异质性染色的患者占所有患者的26.5%至55.5%（50%至1%阈值），异质性结果患者的比例随着阳性阈值的升高而降低，这表明在阳性强度较高（> 50％）的肿瘤中，染色更为弥漫。
- 由于肺腺癌在同一肿瘤内不同组织学类型中存在异质性，PD-L1表达中假阴性的几率会随着活检次数的增加而减少。

- PD-L1表达在实性和微乳头模式中显著较高，在腺泡，鳞屑状和乳头状模式中较低。由于腺癌组织学类型在小活检组织中普遍可识别，因此PD-L1表达与组织学模式之间的关联可帮助筛选出潜在的假阴性结果的患者，可能会受益于再次活检。因此，当组织结构为鳞屑，腺泡或乳头状并且结果为阴性的患者可以直接考虑复查以获得更多组织，因为它们与肿瘤中其他位置获得高PD-L1染色结构（微乳头状和实体）相关，比例37.1％至52.7％。

此外，即使对于微乳头状或实性模式的阴性活检，我们也注意到17.3％至50.0％的患者在另一个芯片孔证实为阳性。鉴于这些结果，对于所有阴性结果患者，鉴于某些组织学类型的其他位置出现阳性结果的可能性，应考虑在某些临床情况下进行另一次活检。

- 由于我们仅筛选了手术患者，因此我们的队列仅包含了低临床分期病人，不同于实际的临床病人群体。这可能引发了选择性偏倚，因为患有可切除疾病的患者可能表达较低水平，因为通常发现高PD-L1表达与较差预后相关。因此，我们的队列可能不会反映更晚期疾病中的PD-L1染色异质性。

- 总之，我们的研究结果表明，相当一部分诊断为肺腺癌的患者呈现PD-L1的异质性染色模式。这种异质性具有临床重要性，因为大多数患者将在小活检上评估PD-L1表达，这可能不代表整个肿瘤中的真实PD-L1状态。所有可以从抗PD-1和PD-L1治疗中获益的患者的选择非常重要，因为目前的标准化疗方案效果有限并有明显的副作用。
- 根据阳性阈值，我们的结果显示26.5％至55.5％的TMA阴性孔患者在另一个孔上呈阳性。获得更多的活检可增加阳性患者的数量，这意味着从肿瘤获得更多的组织可能有助于更好地评估PD-L1状态。

Thank you !

谢谢！