Am J Surg Pathol Volume 43, Number 3, March 2019

Morphologic Overlap Between Inflammatory Myofibroblastic Tumor and IgG4-related Disease

Lessons From Next-generation Sequencing

Martin S. Taylor, MD, PhD, Abhijit Chougule, MD,* Allsion R. MacLeay, MS,* Pawel Kurzawa, MD, PhD,† Ivan Chebib, MD,* Long Le, MD, PhD,* and Vikram Deshpande, MD**

汇报人：克祯彧

IMT的临床特征

- IMT 是一种好发于儿童和青少年的肌纤维母细胞性肿瘤，间质内常伴有慢性炎细胞浸润（淋巴细胞、浆细胞、和/或嗜酸性粒细胞）。
- ICDO 编码： 8825/1
- 好发于儿童和青少年，平均年龄10岁
- 多数位于肠系膜、大网膜、腹膜后和盆腔，其次为肺、纵隔、上呼吸道和头颈部，部分病例可位于胃肠道和泌尿生殖道，少数病例位于乳腺、肝脏、肾脏、皮肤、骨和中枢神经系统。
- 临床上起病隐匿，症状与部位相关，可出现肿块、压迫性症状等。
- 影像学：结节状或分叶状肿块，质地不均匀。
- 大体观：结节状或分叶状，直径1-20cm，切面灰白或灰黄色，质韧，可伴有黏液样变性、灶性出血和坏死等，少数可伴有钙化。
- 治疗：局部广泛切除，位于腹腔内者具有局部复发倾向（复发率23-37%），少数病例经多次复发后可转化为肉瘤。

IMT的组织学特征

- 由增生的梭形的纤维母细胞和肌纤维母细胞组成，呈束状或漩涡状排列，间质内伴有大量的炎细胞浸润，多为成熟的浆细胞、淋巴细胞和嗜酸性粒细胞，少数为中性粒细胞，有时可见生发中心形成。

- 病变除梭形细胞外，还可见组织细胞样细胞，部分病例还可见一下不规则形、多边形或奇异形细胞，核内可见嗜伊红性或嗜碱性包涵体，类似节细胞或R-S细胞。

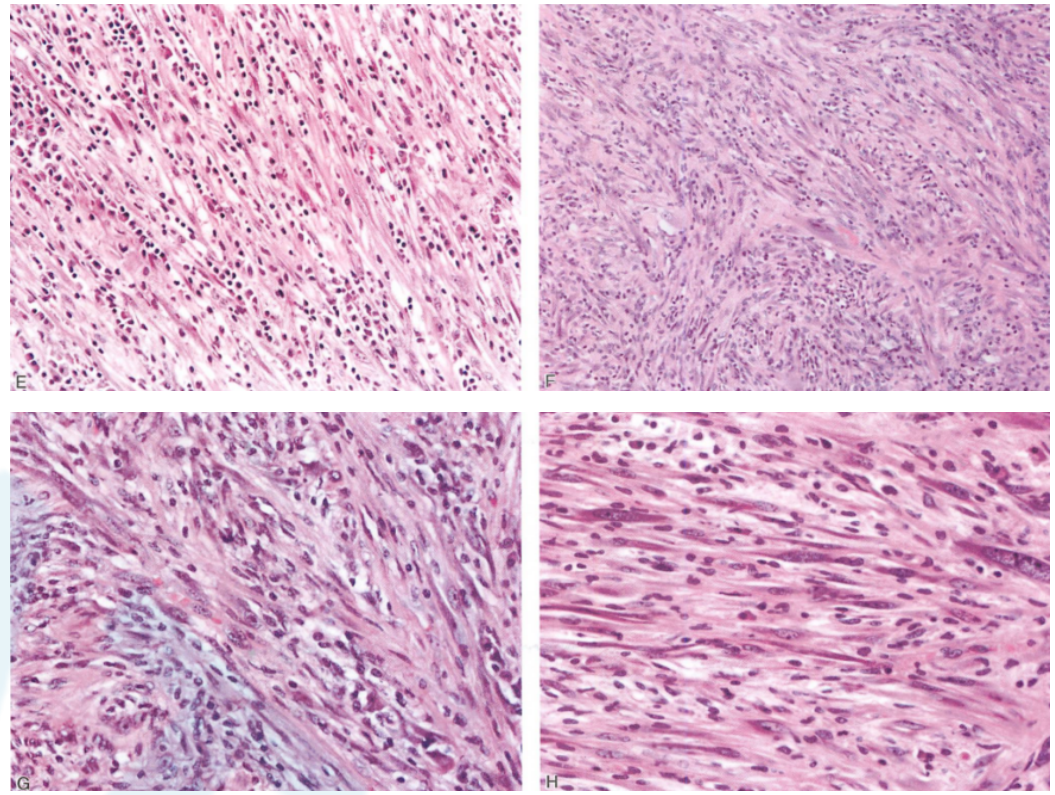

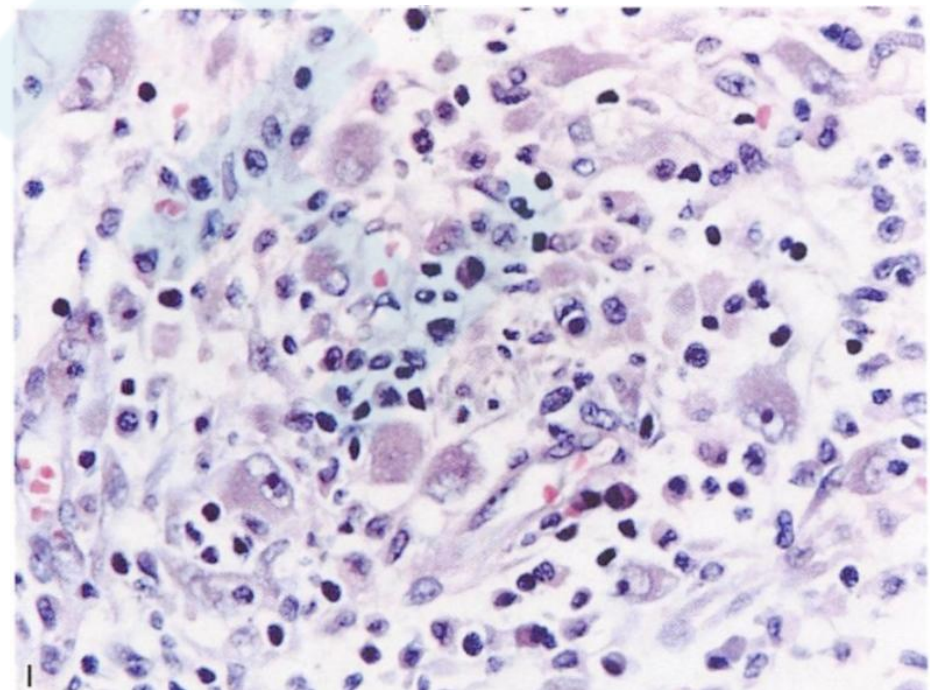

IMT的组织学特征

- 结节性筋膜炎样型
- 纤维组织细胞瘤样型
- 纤维瘤病样型
- 上皮样亚型

IMT的组织学特征

- 结节性筋膜炎样型——肿瘤间质呈疏松的黏液样或水肿样

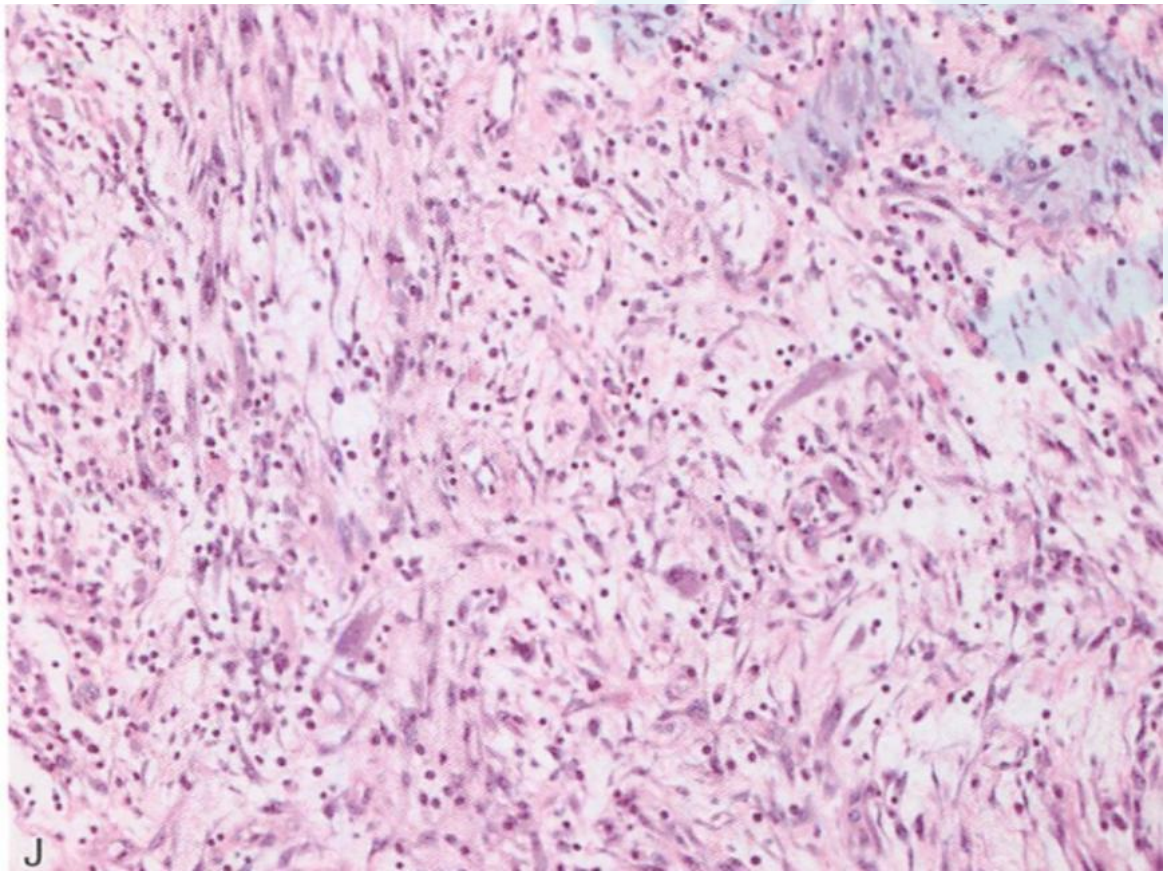

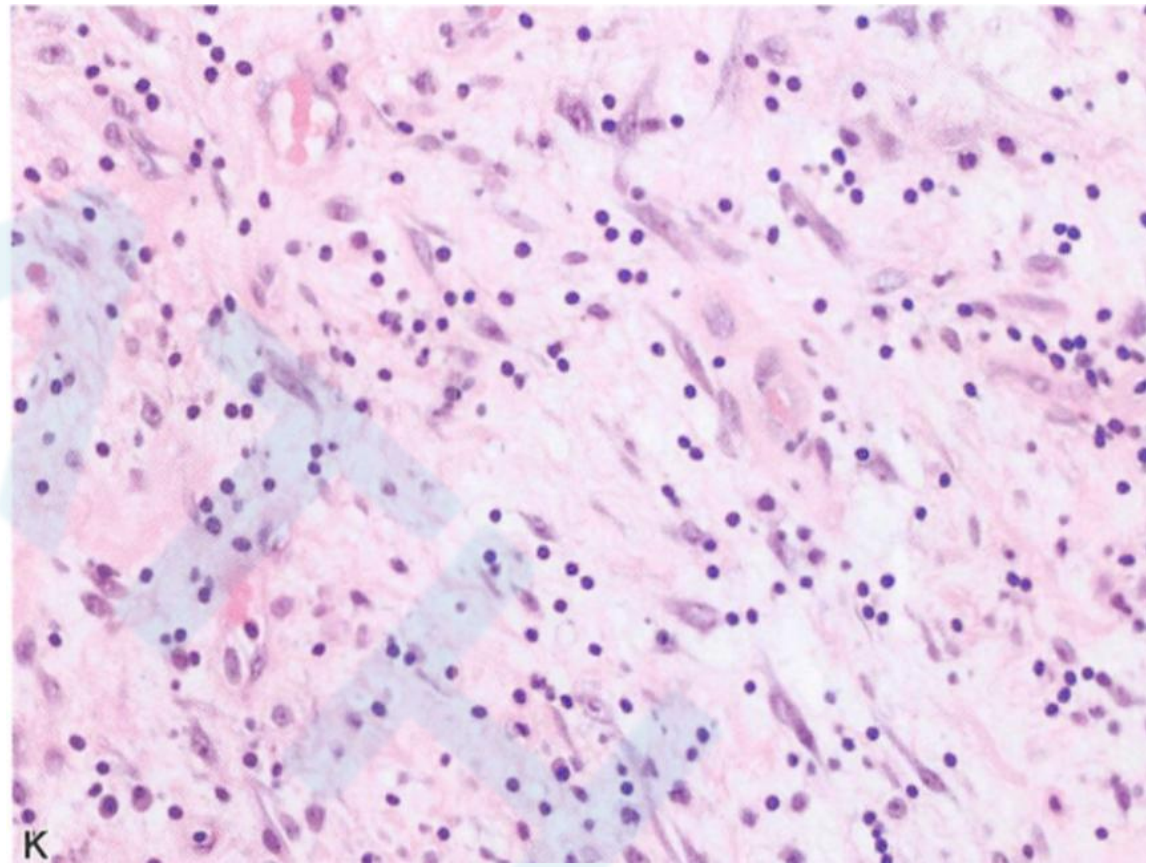

IMT的组织学特征

- 纤维组织细胞瘤样型——梭形细胞密集，呈束状排列，可见组织细胞样细胞及炎细胞浸润，似纤维组织细胞瘤或平滑肌肿瘤。

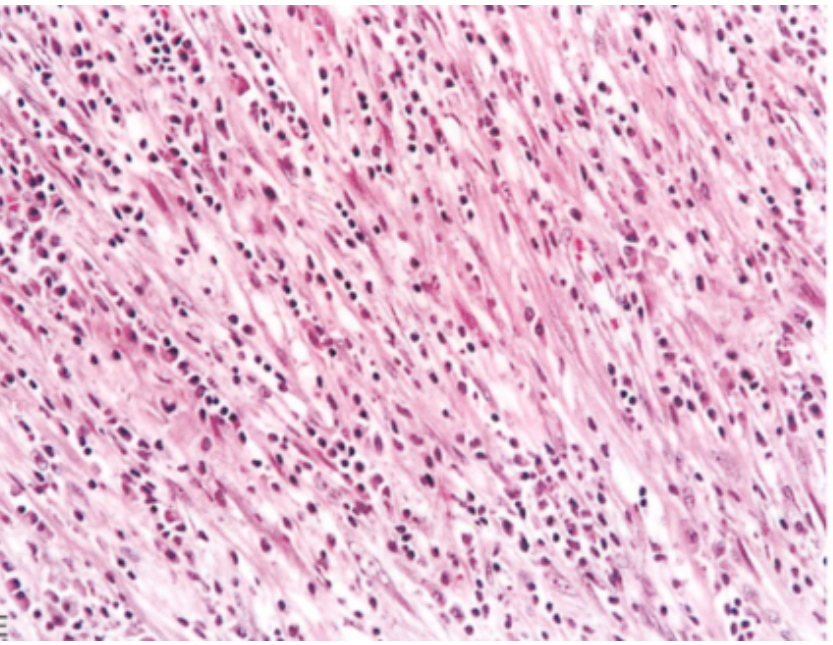

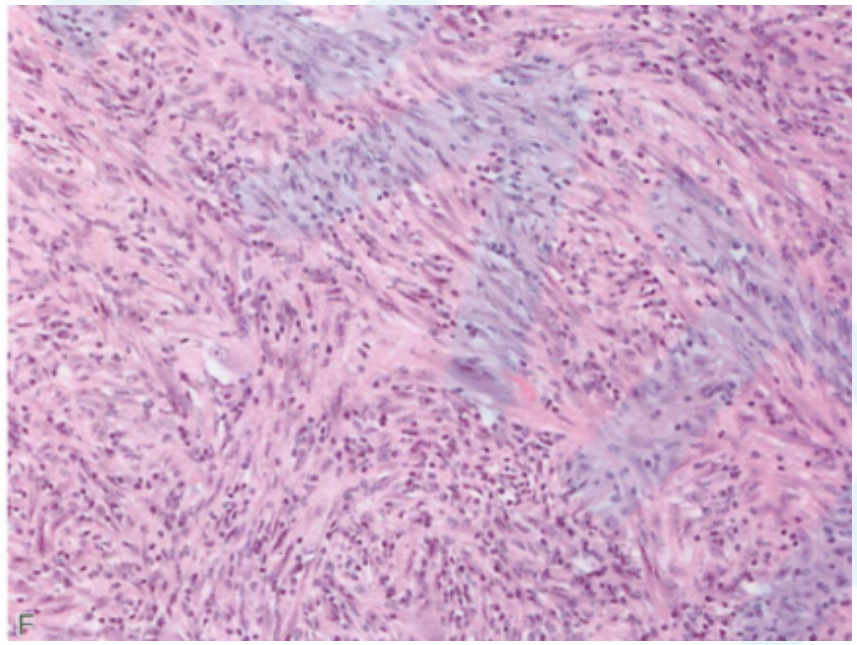

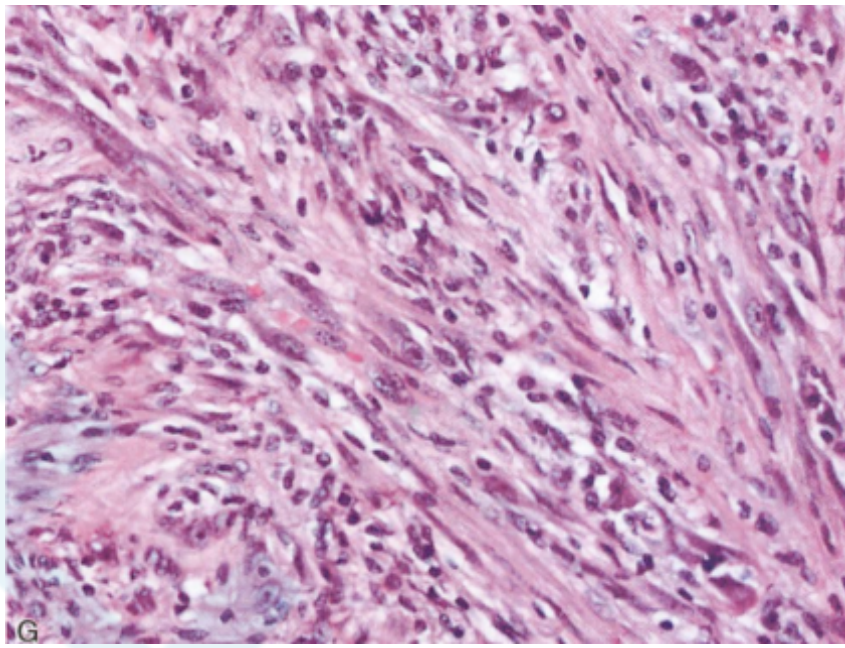

IMT的组织学特征

- 纤维瘤病样型——瘤细胞稀疏，细胞之间伴有不同程度的胶原化，明显时可呈瘢痕疙瘩样，偶见钙化、砂砾体或骨化，类似纤维瘤病。

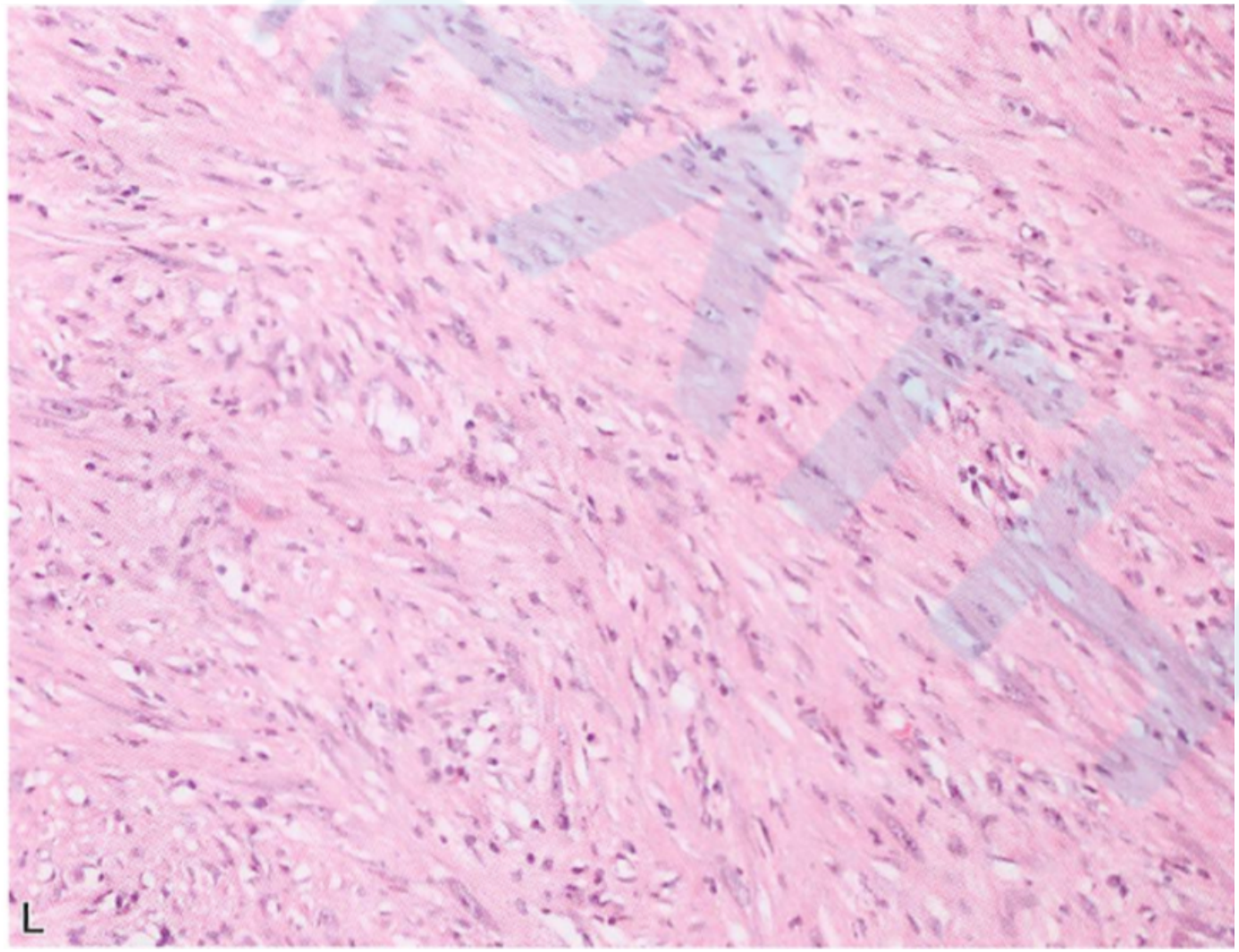

IMT的组织学特征

- 上皮样亚型
- 主要发生于成年人，好发于腹腔、肠系膜和大网膜
- 镜下主要由大圆形细胞组成，核染色质呈空泡状，可见明显的核仁，核分裂象易见，间质疏松，常见中性粒细胞浸润。部分病例可见梭形细胞成分。
- 此型进展快，预后不佳，被称为上皮样炎性肌纤维母细胞肉瘤 EIMS。
- *RANBP2-ALK* 基因重排，少数显示有 *RRBP1-ALK* 基因重排。

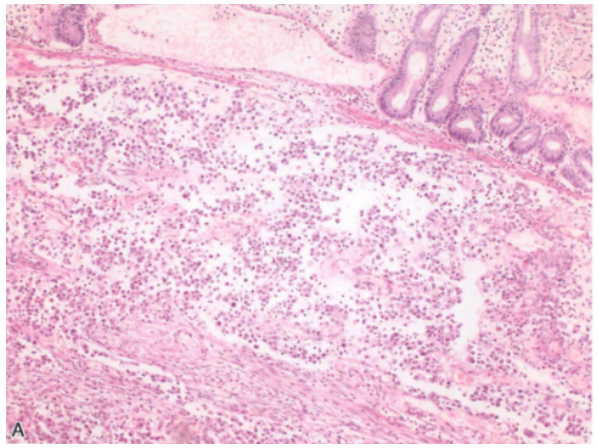

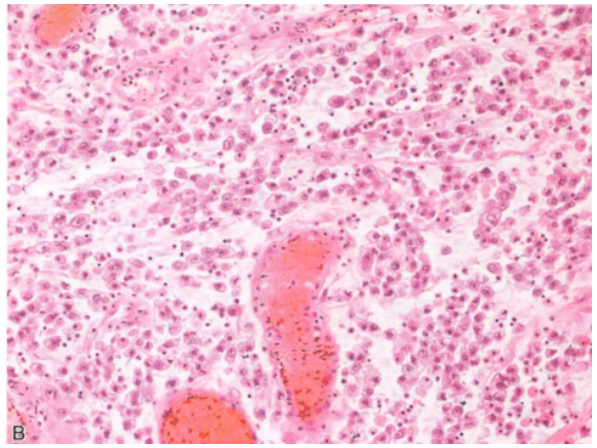

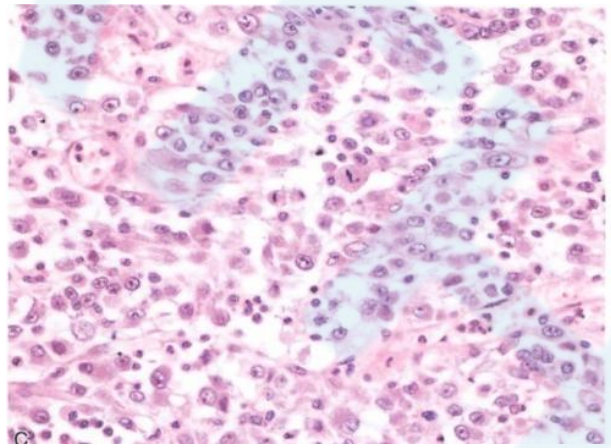

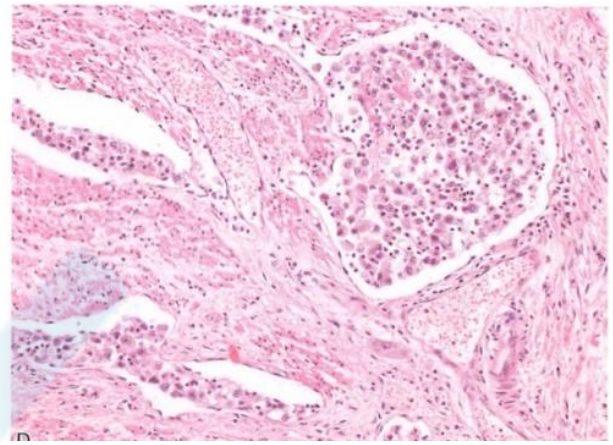

IMT的免疫组化特点

- 所有病例均弥漫强表达 Vim，多数表达α-SMA、MSA或desmin
- 约50%表达ALK

  ALK1 标记主要表现为胞质轻至中等程度染色

  ALK（D5F3）标记则呈弥漫性强阳性

  不同的ALK易位所对应的ALK标记定位也有所不同

  （EIMS常呈特征性的核膜或核旁染色）

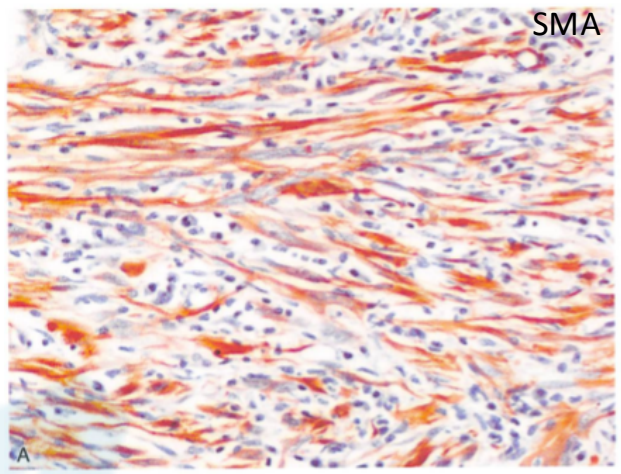

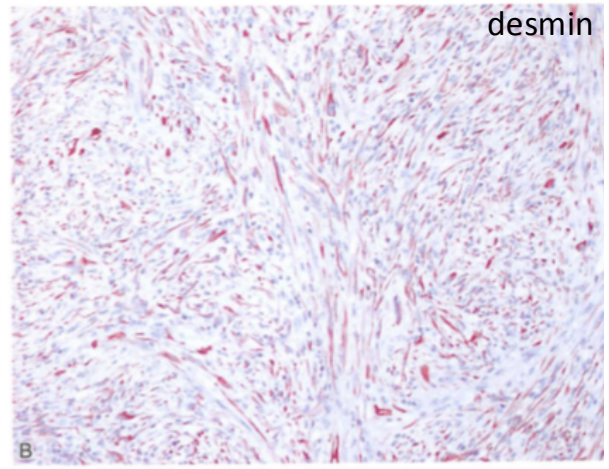

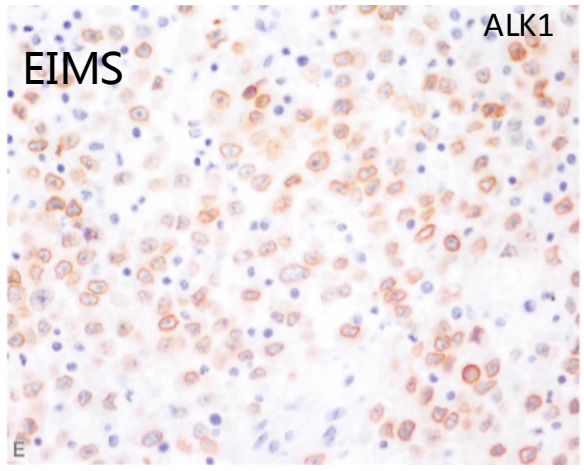

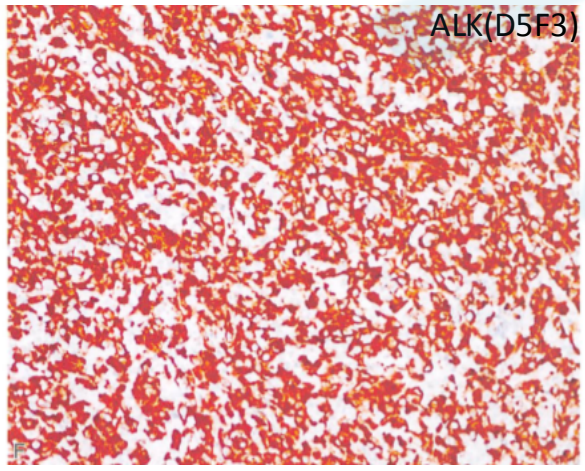

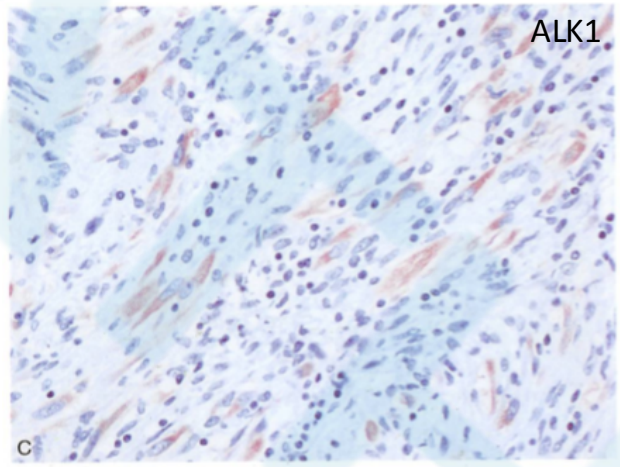

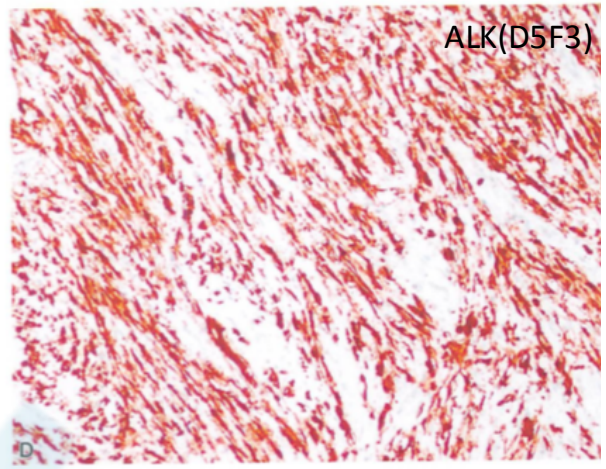

- ALK重排阴性ROS1重排阳性的病例可表达ROS1

IMT的免疫组化特点

表 6-2　炎性肌纤维母细胞性肿瘤中 *ALK* 易位和 ALK 标记定位

与 *ALK* 融合的基因	染色体定位	ALK 标记定位
TPM3	1q22-23	胞质
TPM4	19p13.1	胞质
CARS	11p15	胞质
ATIC	2q35	胞质
SEC31L1	4q21	胞质
RANBP2	2q13	核膜
CLTC	17q23	胞质，颗粒状

IMT的遗传学特征

表 6-3　炎性肌纤维母细胞性肿瘤中的融合性基因

染色体易位	融合基因	肿瘤部位
t(1;2)(q21;p23)	*TPM3-ALK*	腹腔,肺
t(2;19)(p23;p13)	*TPM4-ALK*	腹腔
t(2;17)(p23;q11)	*CLTC-ALK*	颈部
t(2;11)(p23;p15)	*CARS-ALK*	鼻旁窦,盆腔
t(2;2)(p23;q35)	*ATIC-ALK*	膀胱
	EML4-ALK	肺
t(2;2)(p23;q12)	*RANBP2-ALK*	肠系膜,腹腔,多见于 EIMS
t(2;4)(p23;q21)	*SEC31L1-ALK*	腹腔
t(12;15)	*ETV6-NTRK3*	肺
	ROS1-PDGFRβ	肺

少数无ALK重排的IMT可显示*ROS1-PDGFR β*融合基因和*ETV6-NTRK3*融合基因，少数情况下涉及*RET*基因重排。

IMT的鉴别诊断

- 伴有大量炎症细胞的多形性未分化肉瘤
- 胃肠道炎性纤维性息肉
- IgG4 相关性疾病
- 结外滤泡树突状细胞肉瘤
- 平滑肌肉瘤
- 胃肠道间质瘤
- 结节性筋膜炎
- 霍奇金淋巴瘤

IgG4-相关性疾病
（IgG4-related disease, IgG4-RD）

- IgG4-RD 是一种近些年认识的一类原因不明的慢性、进行性自身免疫性疾病。
- 多见于中老年，男性多于女性。
- 受累器官非常广泛， 包括泪腺、涎腺、胰腺、胆管、纵隔、中枢神经系统、甲状腺、肺、肝脏、胃肠道、肾、前列腺、腹膜后组织、大动脉、淋巴结、皮肤和乳腺等。
- 临床症状因受累器官不同而各异， 可出现阻塞、 压迫症状或器官萎缩等。
- 实验室检查：最特征性的改变为血清 IgG4 显著升高。
- 影像学：不同受累部位脏器肿大或压迫的表现，易误诊为肿瘤。

IgG4-RD 的形态学特征

IgG4-RD 属于纤维炎症性疾病，常见如下特征：

- 多器官肿大，也可只累及一种脏器
- 大量淋巴浆细胞浸润，并富有 IgG4 + 的浆细胞
- 车辐状/席纹状纤维化
- 闭塞性静脉炎
- 60%-70% 患者血清 IgG4 浓度升高

MATERIALS AND METHODS

- 7 IMTs histologically and immunohistochemically resembling IgG4-RD

  3 cases were initially diagnosed as IgG4-RD

- To uncover other IMTs that may have been misinterpreted as IgG4-RD, we assembled a cohort of 56 patients diagnosed and treated as IgG4-RD at this institution.
- We also evaluated 6 additional pulmonary IMTs and 7 additional patients with IgG4-related pulmonary disease.

MATERIALS AND METHODS

- 回顾HE形态，特别是 IgG4-RD 的席纹状纤维化、闭塞性静脉炎
- 计数 IgG4/IgG (热点区域的 3 个 HPFs)
- 加做 ALK、ROS1 免疫组化
- 部分病例做 IgG4、IgG 原位杂交
- FISH 检测 ALK、ROS1
- NGS测序

RESULTS

TABLE 1. Clinical, Histologic, and Molecular Feature of Inflammatory Myofibroblastic Tumors Mimicking IgG4-RD

Case	Age (y)	Sex	Tumor Size (cm)	Location	Histology	IgG4 Counts	IgG4/IgG (%)	IHC for ALK/ROS1	FISH/ Translocation Assay	Follow-up
1	49	F	1.5	Lung	Storiform fibrosis, obliterative phlebitis, dense LP infiltrate	52	42	Negative		
2	27	F	9.3	Lung						
3	33	M	2.9	Trachea						
4	44	M	2.0	Trachea				e	*TFG-ALK* fusion	ANED—LTFU after 12 mo
5	10	M	2.8	Pharynx	Marked fibrosis with subtle storiform fibrosis, dense LP infiltrate	344	85	ALK positive (C), ROS1 negative	*THBS1-ALK* fusion	ANED 38 mo
6	75	F	2.5	Stomach	Storiform fibrosis, obliterative phlebitis, dense LP infiltrate	99	45	ALK positive (N+C), ROS1 negative	FISH for *ALK* negative; fusion assay negative	ANED 15 mo
7	27	F	3.6	Lung	Dense LP, storiform fibrosis	86	45	ALK positive (C), ROS1 negative	*DCTN1-ALK* fusion	ANED 24 mo

*Following resection and discontinuing Crizotinib the tumor recurred. The recurrent tumor responded to Crizotinib. Currently the patient has no evidence of tumor.
ANED indicates alive no evidence of disease; C, cytoplasmic; F, female; IHC, immunohistochemistry; LP, lymphoplasmacytic; LTFU, lost to follow-up; M, male; N+C, nuclear and cytoplasmic

平均年龄38 y (10-75 y)
男/女：1:1.33
5 例肺，其中 2 例支气管
1 例咽
1 例胃
Case 1、2、6 原先诊断为 IgG4-RD

所有病例均显示席纹状纤维化、致密的淋巴浆细胞浸润，
Case 1、2、6 出现闭塞性静脉炎，原先诊断为 IgG4-RD
所有病例 IgG4/IgG 均大于40%
4例 ALK 阳性
7例均 ROS1 阴性

Case 1 IMT with *ETV6-NTRK3* fusion

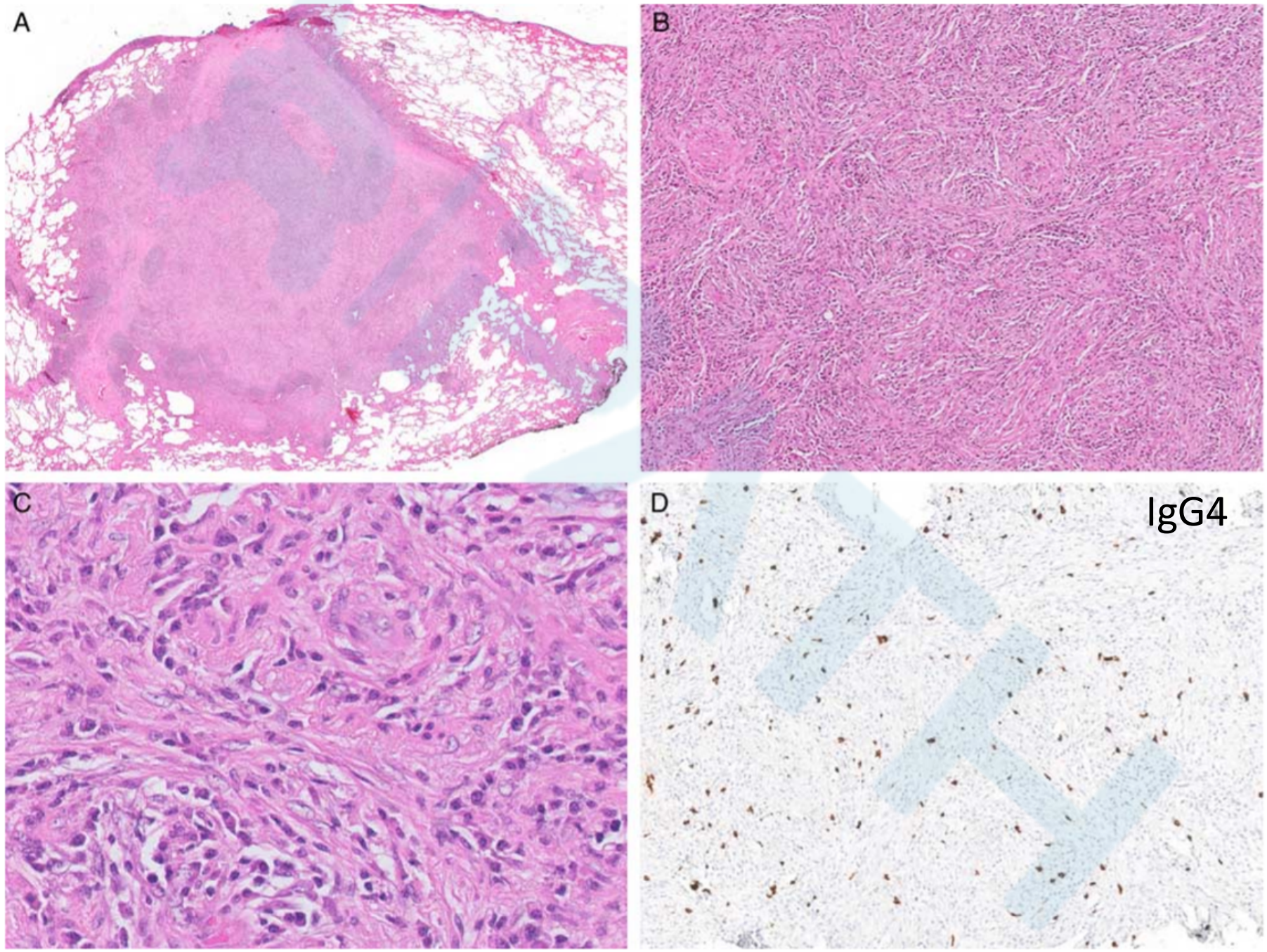

Case 2 IMT with *TFG-ROS1* fusion

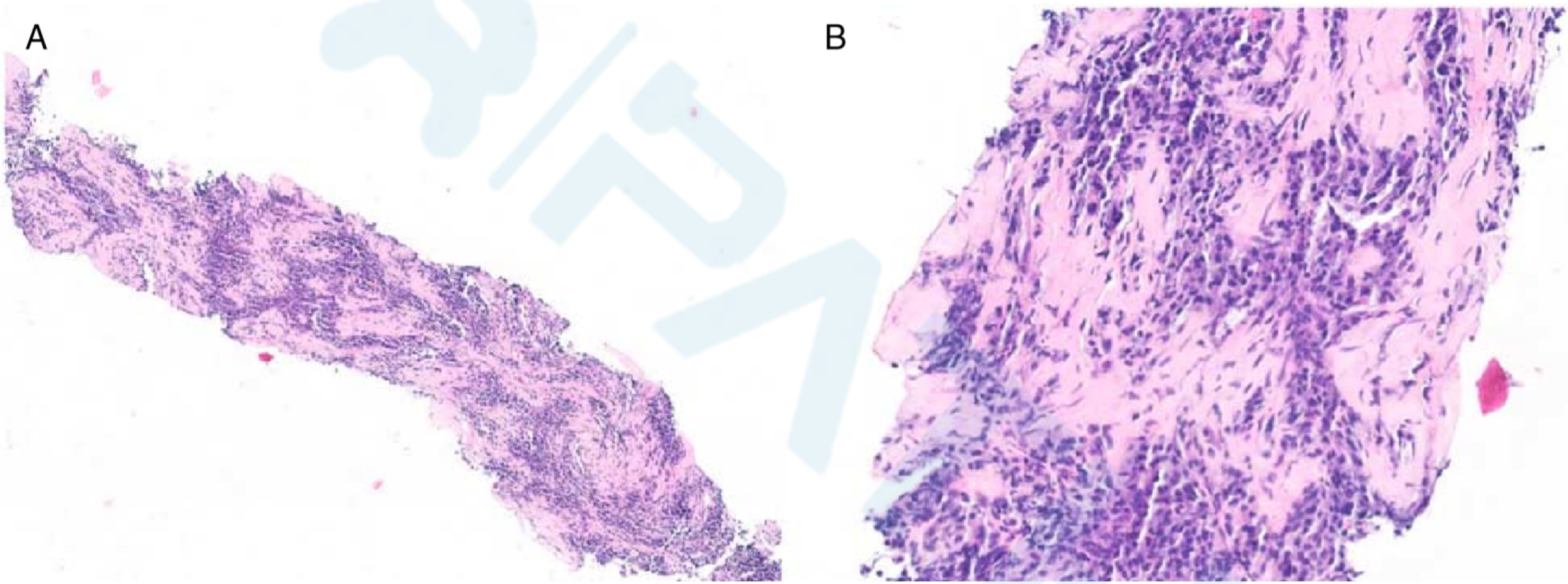

Case 2 IMT with *TFG-ROS1* fusion

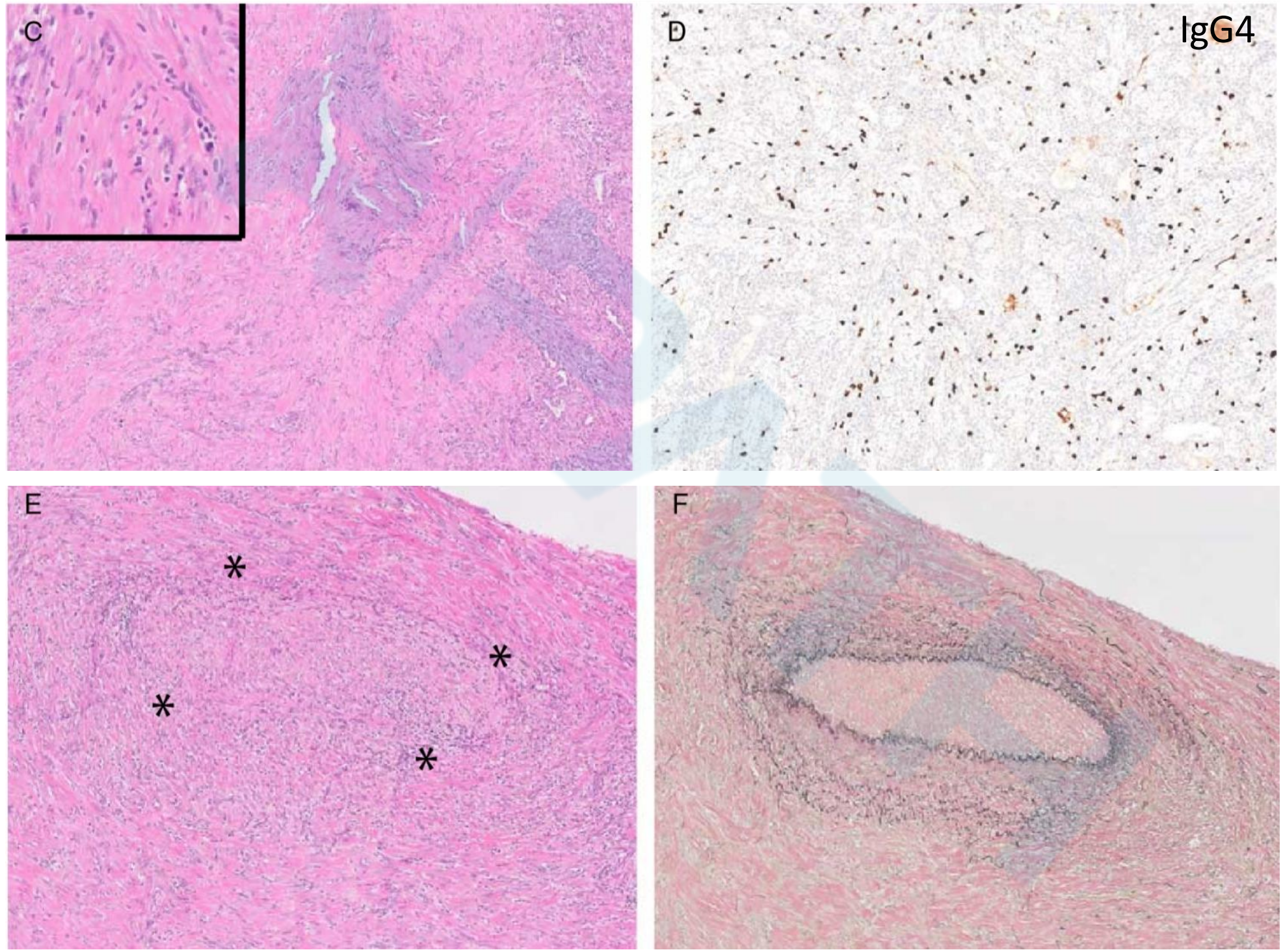

Case 6 Gastric IMT

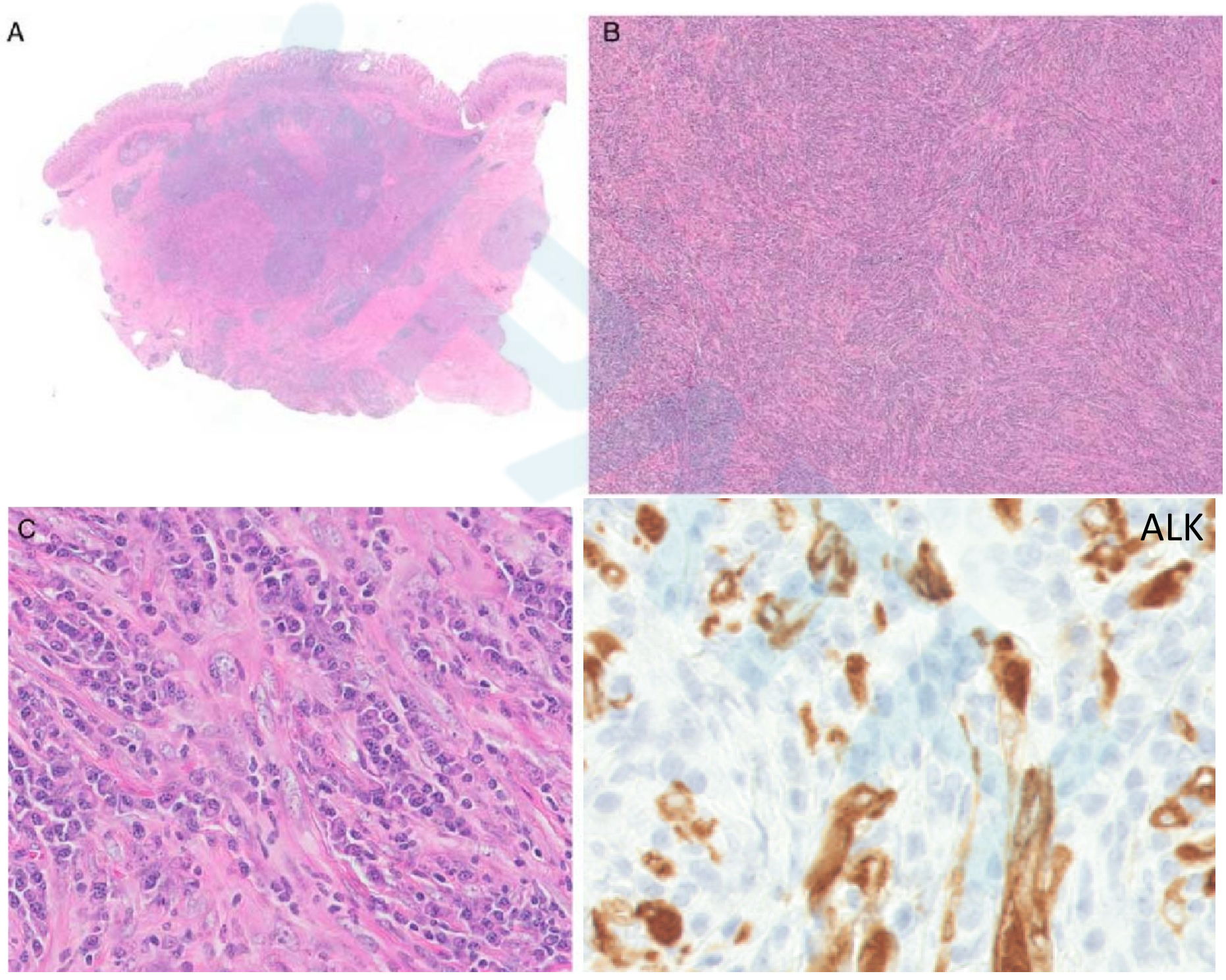

RESULTS

TABLE 1. Clinical, Histologic, and Molecular Feature of Inflammatory Myofibroblastic Tumors Mimicking IgG4-RD

Case	Age (y)	Sex	Tumor Size (cm)	Location	Histology	IgG4 Counts	IgG4/IgG (%)	IHC for ALK/ROS1	FISH/ Translocation Assay	Follow-up
1	49	F	1.5	Lung	Storiform fibrosis, obliterative phlebitis, dense LP infiltrate	52	42	Negative	*ETV6-NTRK* fusion, FISH for *ALK/ROS1* negative	ANED 26 mo
2	27	F	9.3	Lung	Storiform fibrosis, obliterative phlebitis, dense LP infiltrate	63	79	Negative	*TFG-ROS1* fusion *ROS1* FISH positive	Recurrent tumor*
3	33	M	2.9	Trachea	Subtle storiform fibrosis, dense LP infiltrate	77	55	Negative	FISH for *ALK* negative; fusion assay negative	Tumor recurred, LTFU after resection of recurrence
4	44	M	2.0	Trachea	Subtle storiform fibrosis, dense LP infiltrate	82	61	ALK positive (C), ROS1 negative	*TFG-ALK* fusion	ANED—LTFU after 12 mo
5	10	M	2.8	Pharynx	Marked fibrosis with subtle storiform fibrosis, dense LP infiltrate	344	85	ALK positive (C), ROS1 negative	*THBS1-ALK* fusion	ANED 38 mo
6	75	F	2.5	Stomach	Storiform fibrosis, obliterative phlebitis, dense LP infiltrate	99	45	ALK positive (N+C), ROS1 negative	FISH for *ALK* negative; fusion assay negative	ANED 15 mo
7	27	F	3.6	Lung	Dense LP, storiform fibrosis	86	45	ALK positive (C), ROS1 negative	*DCTN1-ALK* fusion	ANED 24 mo

*Following resection and discontinuing Crizotinib the tumor recurred. The recurrent tumor responded to Crizotinib. Currently the patient has no evidence of tumor.
ANED indicates alive no evidence of disease; C, cytoplasmic; F, female; IHC, immunohistochemistry; LP, lymphoplasmacytic; LTFU, lost to follow-up; M, male; N+C, nuclear and cytoplasmic

A

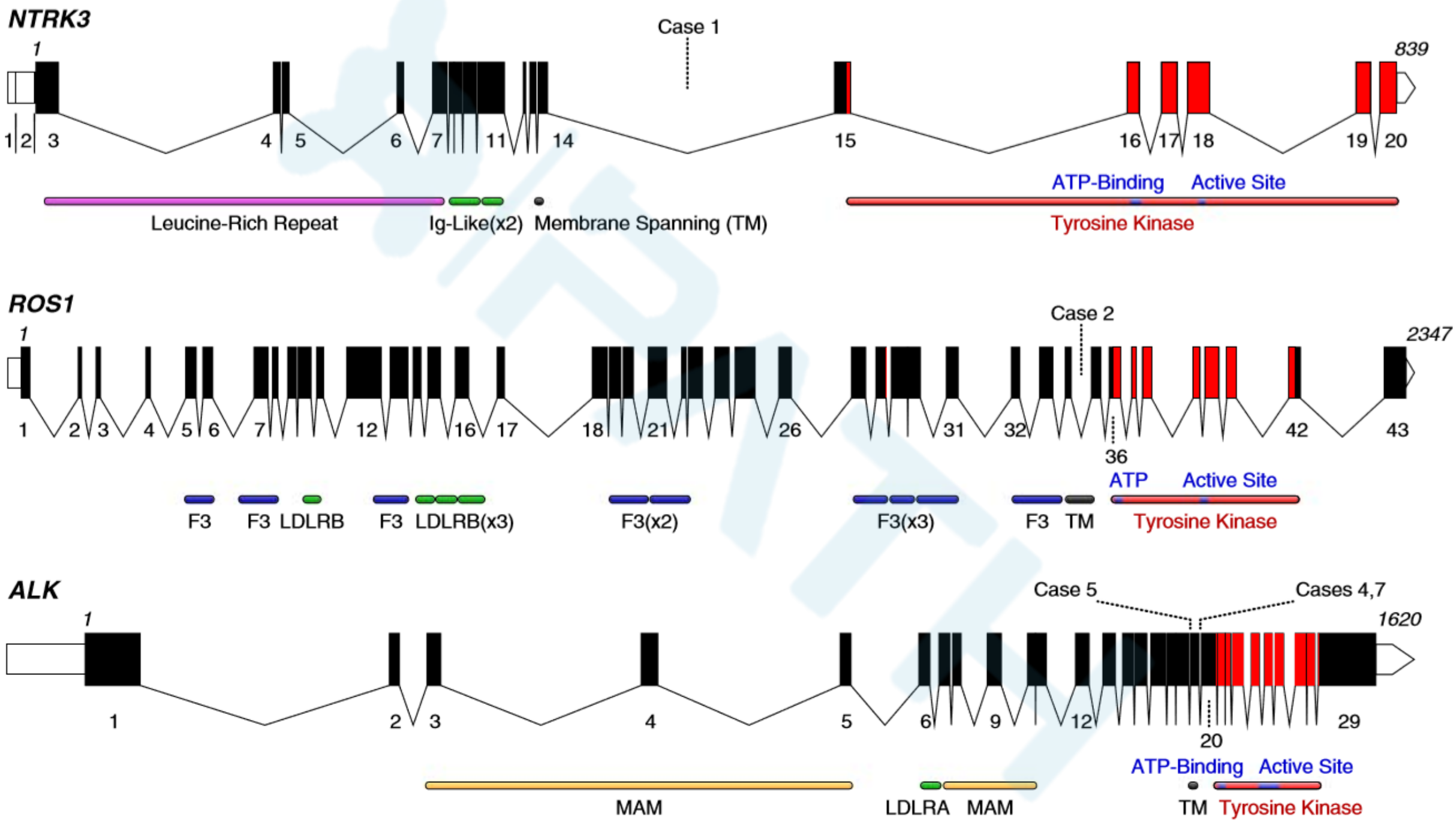
NTRK3
1
839
Case 1
1 2 3 4 5 6 7 11 14 15 16 17 18 19 20
ATP-Binding
Active Site
Leucine-Rich Repeat
Ig-Like(x2)
Membrane Spanning (TM)
Tyrosine Kinase
ROS1
1
2347
Case 2
1 2 3 4 5 6 7 12 16 17 18 21 26 31 32 36 42 43
ATP
Active Site
F3
F3
LDLRB
F3
LDLRB(x3)
F3(x2)
F3(x3)
F3
TM
Tyrosine Kinase
ALK
1
1620
Case 5
Cases 4,7
1 2 3 4 5 6 9 12 20 29
ATP-Binding
Active Site
MAM
LDLRA
MAM
TM
Tyrosine Kinase

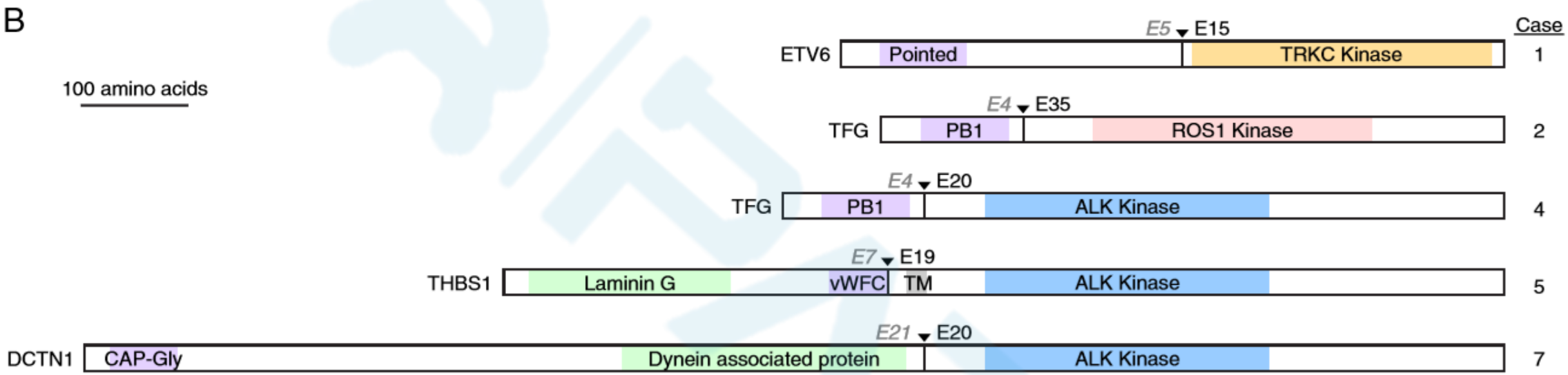
B
100 amino acids
Case
ETV6
Pointed
E5
E15
TRKC Kinase
1
TFG
PB1
E4
E35
ROS1 Kinase
2
TFG
PB1
E4
E20
ALK Kinase
4
THBS1
Laminin G
vWFC
E7
E19
TM
ALK Kinase
5
DCTN1
CAP-Gly
Dynein associated protein
E21
E20
ALK Kinase
7

Case 5 IMT with *THBS1-ALK* fusion

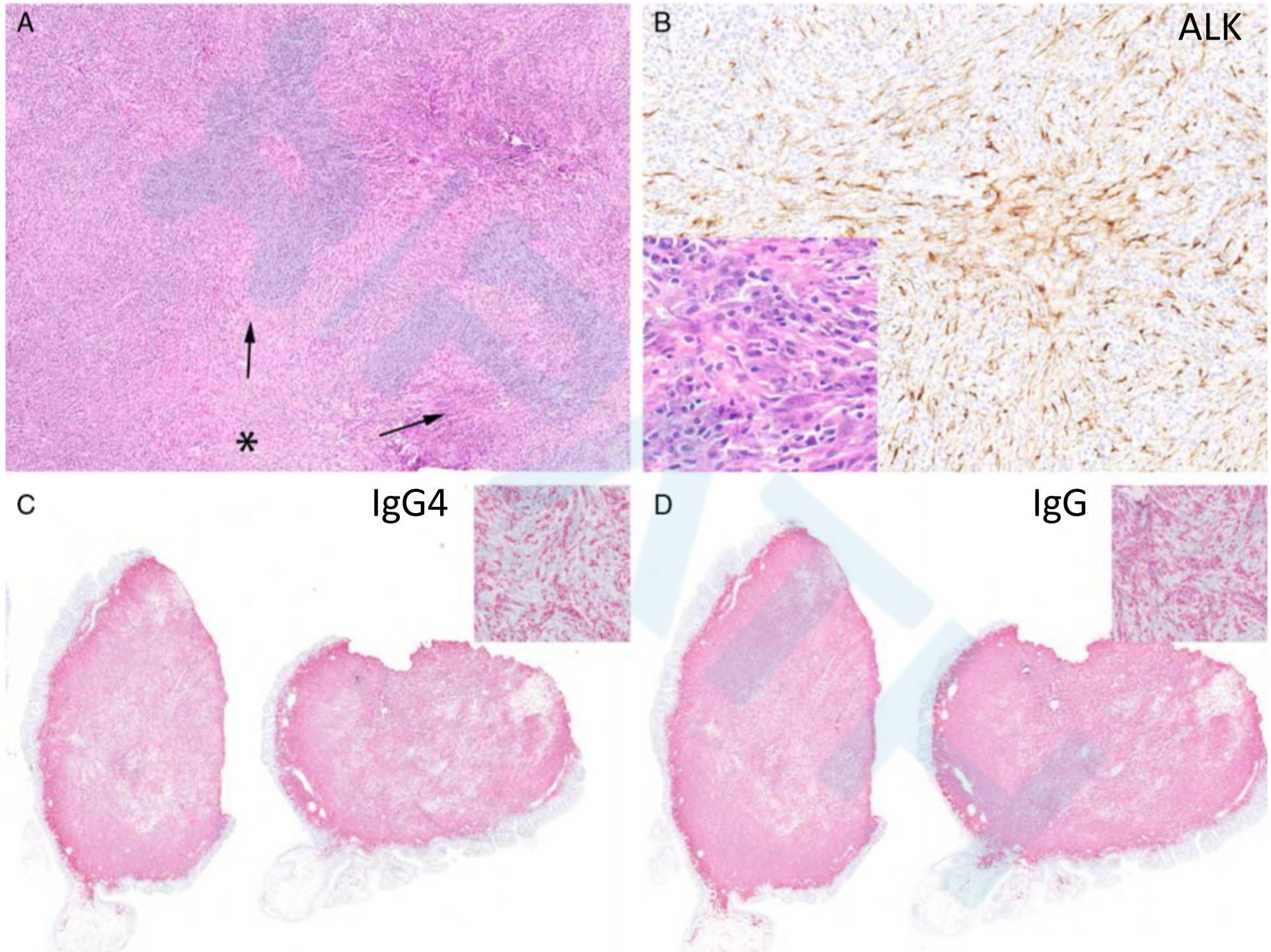

FIGURE 2. The IgG4 to IgG ratio was >90%.

Case 3 Tracheal IMT

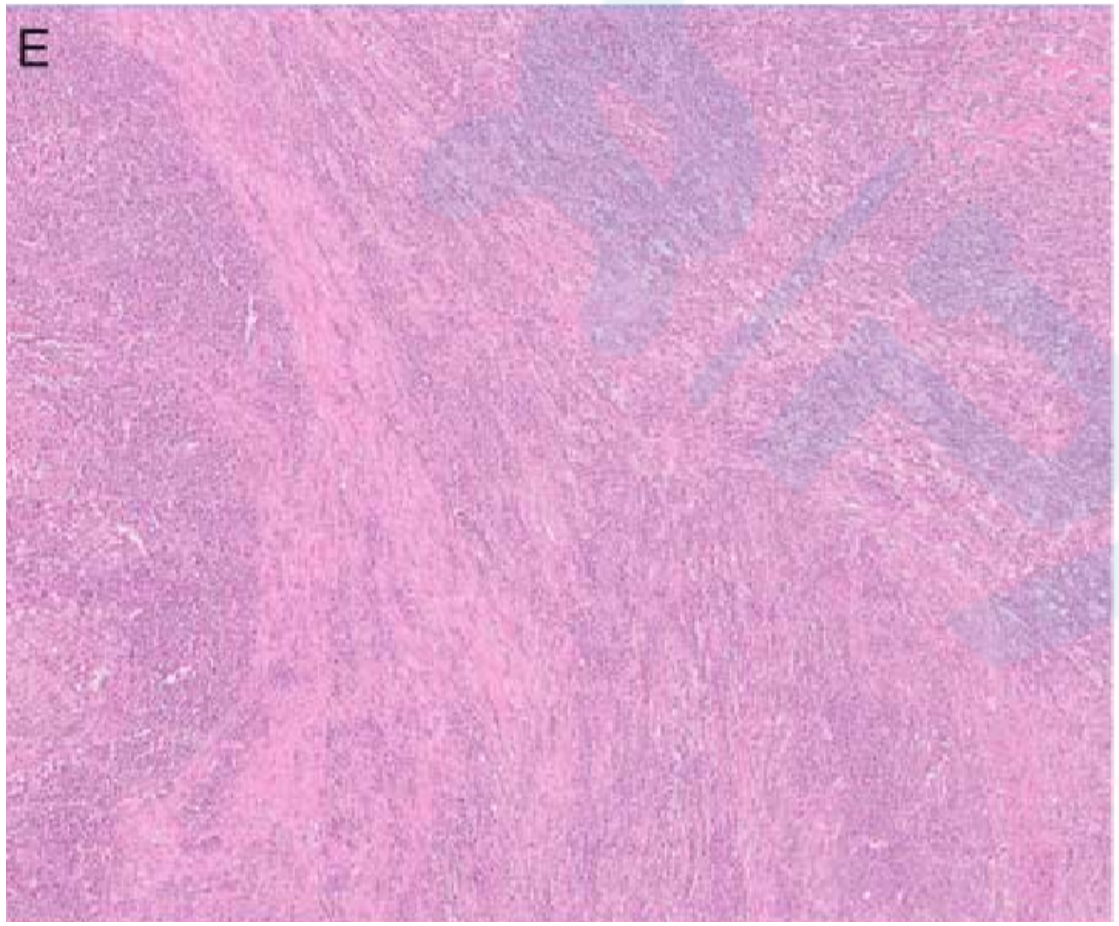

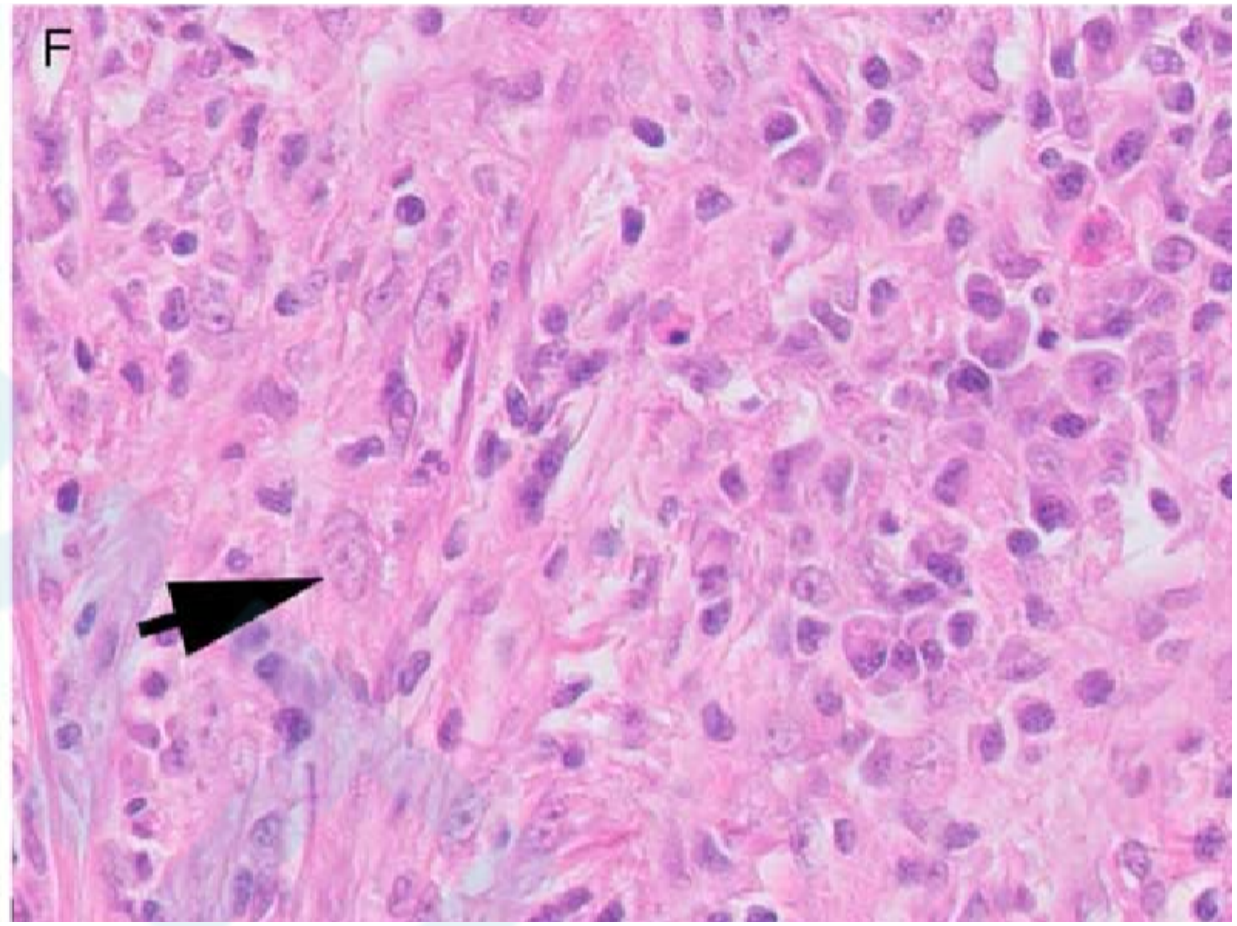

TABLE 2. Histology and Immunohistochemistry Data on Patients With an Established Diagnosis of IgG4-RD

No.	Site	Storiform Fibrosis	Obliterative Phlebitis	IgG4	IgG	IgG4/IgG
1	Breast	Yes	Yes	47	187	25
2	Lung	Yes	Yes	121	458	27
3	Pancreas	Yes	Yes	121	140	87
4	Pancreas	Yes	Yes	93	210	44
5	Pancreas	Yes	Yes	37	50	75
6	Pancreas	Yes	Yes	187	294	63
7	Ampulla	Yes	Yes	160	336	48
8	Appendix	Yes	Yes	61	173	35
9	Lymph node	No	No	383	850	45
10	Gallbladder	Yes	No	51	60	86
11	Arytenoid	Yes	No	84	336	25
12	Pancreas	Yes	Yes	154	262	59
13	Lymph node	No	No	138	190	73
14	Gallbladder	Yes	Yes	32	55	58
15	Pancreas	Yes	Yes	187	196	95
16	Pancreas	Yes	Yes	126	175	72
17	Trachea	Yes	Yes	47	112	42
18	Lung	Yes	Yes	200	220	91
19	Salivary gland	Yes	Yes	112	178	63
20	Pancreas	Yes	Yes	290	304	95
21	Pancreas	Yes	Yes	257	336	76
22	Lymph node	No	No	147	200	74
23	Pancreas	Yes	Yes	136	290	47
24	Pancreas	Yes	Yes	220	458	48
25	Pancreas	Yes	Yes	154	187	83
26	Retroperitoneum	Yes	Yes	112	234	48
27	Salivary gland	Yes	Yes	70	173	41
28	Pancreas	Yes	Yes	364	369	99
29	Pancreas	Yes	Yes	28	37	75
30	Pancreas	Yes	No	35	74	47
31	Pancreas	Yes	No	178	238	75
32	Lymph node	No	No	176	224	79
33	Pancreas	Yes	Yes	138	148	93
34	Salivary gland	Yes	Yes	93	215	43
35	Salivary gland	Yes	Yes	290	322	90
36	Lymph node	No	No	134	353	38
37	Pancreas	Yes	Yes	65	313	21
38	Pancreas	Yes	Yes	260	270	96
39	Pancreas	Yes	Yes	134	320	42
40	Bile duct	Yes	No	94	157	60
41	Gallbladder	Yes	Yes	41	75	55
42	Liver	Yes	No	94	114	82
43	Trachea	Yes	Yes	145	282	51
44	Salivary gland	Yes	Yes	160	190	84
45	Lung	Yes	Yes	164	210	78
46	Pancreas	Yes	Yes	41	67	61
47	Pancreas	Yes	Yes	110	240	46
48	Retroperitoneum	Yes	Yes	69	200	35
49	Pleura	No	No	105	200	53
50	Orophaynx	No	No	75	210	36
51	Lung	Yes	Yes	200	350	57
52	Salivary gland	Yes	Yes	126	177	71
53	Liver	No	No	82	150	55
54	Salivary gland	Yes	Yes	110	250	44
55	Lung	Yes	Yes	230	500	46
56	Lymph node	No	No	550	850	65

All cases were negative for ALK and ROS1 immunohistochemistry.

平均年龄56 y

男/女：2.2:1

22 例胰腺
10 例（肺、气道、胸膜）
7 例唾液腺
6 例淋巴结
3 例胆囊
2 例肝脏
2 例腹膜后
1 例胆管
1 例壶腹部
1 例阑尾
1例乳腺

47 例(84%)出现席纹状纤维化
41 例(73%)出现闭塞性静脉炎

IgG4/IgG 平均60.7% (21-99%)

患者对类固醇及利妥昔单抗反应良好。

ALK、ROS1 均阴性

IgG4-related retroperitoneal fibrosis

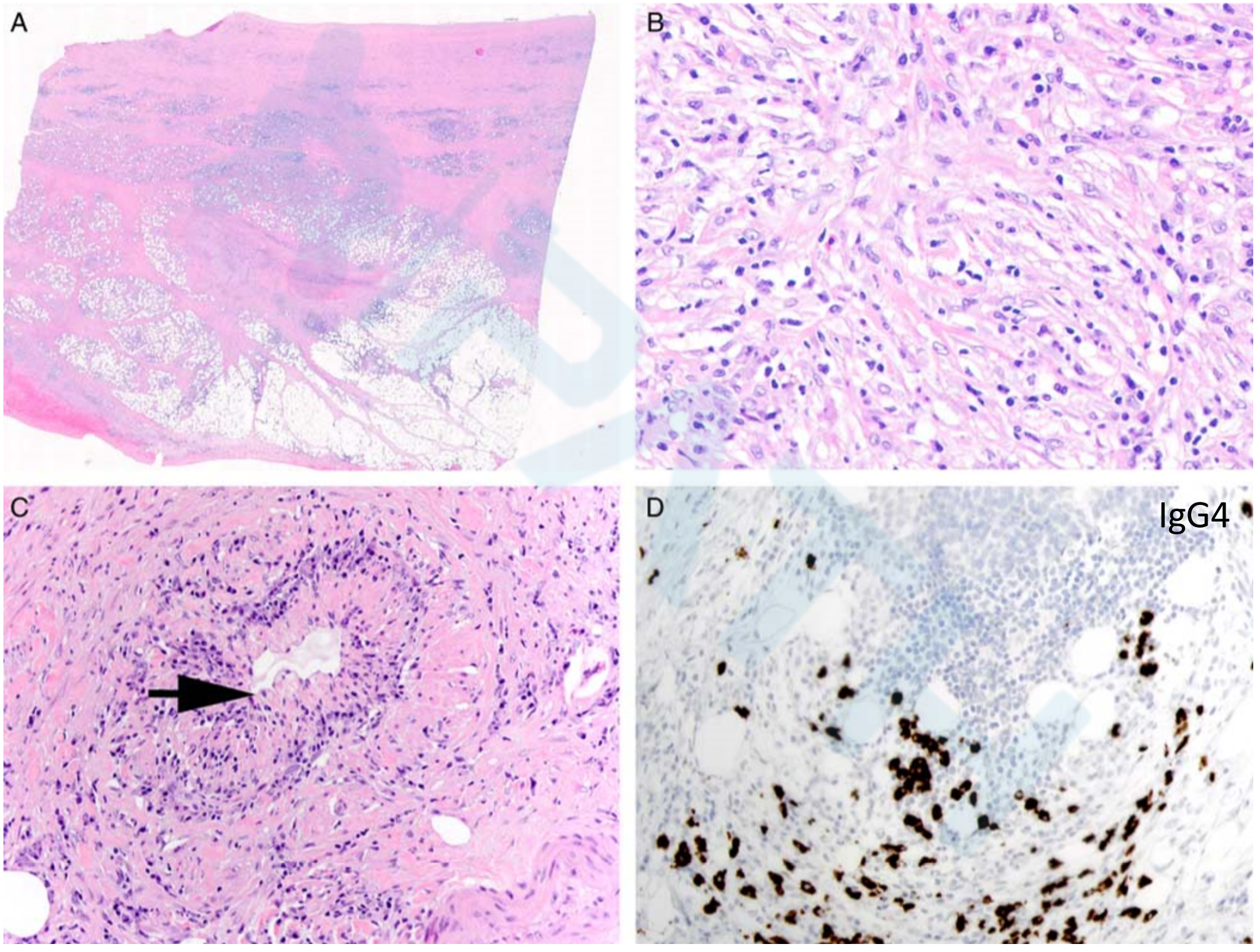

作者另外评估了 6 例肺的 IMT 和 7 例 IgG4 相关性肺疾病

- 两者最大的区别：

  IgG4-RD 细胞的纤维炎性浸润沿着气道、小叶间隔和伴随的肺静脉播散，而 IMT 没有观察到这一点。

- 共同点：

  病灶周围有纤维间隔。

讨　论

一、IgG4-RD 与 IMT，尤其是高度炎症的 IMT 单靠形态学是很难区分的，特别是穿刺标本中。这种情况下，需要加做 ALK 和 ROS1 的免疫组化，甚至FISH。

二、目前几乎一半的成人 IMT 缺乏可检测的基因融合阳性，所以形态学仍然是关键。任何程度的肿瘤细胞异型性，都应进行彻底的检查以排除 IMT。作者认为，当病例融合基因阴性，但形态学又有一定的异型性，更支持 IMT 的诊断。

三、虽然 ALK 组化是检测 ALK 重排的IMT 强有力的指标，但 ROS1 组化检测 ROS1 重排并不太可靠。另外，Pan-TRK 组化已被报道为检测 NTRK 融合的敏感方法。但是，其他 IMT 相关的融合基因（PDGFRB、RET）还没有可靠的免疫组化标记物。

讨　论

四、虽然 IgG4-RD 更多的是多器官受累的老年男性，但也可发生于年轻患者，另外约33%的 IgG4-RD 为单器官受累，约50%的 IgG4-RD 血清IgG4没有升高。

鉴于显著的临床及组织学的重叠，以及较大比例的 IMT 缺乏可检测的遗传改变， IMT 还是可能被误诊为 IgG4-RD。所以，作者主张在年轻/中年患者，单一器官受累时应充分考虑 IMT 的可能性。

总　结

一、年轻患者或单器官受累时，需要加做 ALK 和 ROS1 的免疫组化，甚至FISH。

二、NGS 检测是区分 IMT 与其他相似的炎症性疾病的有效手段，对一些特殊的病例应加做 NGS 检测。

三、鉴于穿刺标本中无法确定细胞的异型性，这些标准更适用于活检标本。

四、诊断为 IgG4-RD 而治疗无效的，应重新复诊，充分排除 IMT的可能性。

Thanks for your time!